Lane Medical Library

Ueber Lungenabszesse

INAUGURAL-DISSERTATION

ZUR ERLANGUNG DER

MEDIZINISCHEN DOKTORWÜRDE

AN DER

FRIEDRICH-WILHELMS-UNIVERSITÄT

ZU BERLIN.

VON

Ernst Schubert
aus Greiz (Reuß ä. L.)

Tag der Promotion: 4. August 1914.

Emil Ebering, Berlin NW. 7 Mittelstr. 39.

1914

Gedruckt mit Genehmigung

der

Medizinischen Fakultät der Universität Berlin

Dekan: Prof. Dr. **Passow**.

Referent: Prof. Dr. **Kraus**.

Meinen lieben Eltern

in Dankbarkeit zugeeignet

Digitized by the Internet Archive
in 2026

https://archive.org/details/IA40153504_0020

Unter Lungenabszeß oder Lungenfurunkel versteht man eine mit Eiter gefüllte, durch Entzündung entstandene Höhle im Lungengewebe. Bei ihrer Entstehung vollzieht sich ein ganz ähnlicher Vorgang, wie er bei Abszeßbildungen in beliebigen anderen Organen zu beobachten ist: Es findet als Folge einer zu lokalem Gewebstod führenden Zellschädigung Durchsetzung des betroffenen Gewebsbezirks mit Eiter bezw. weißen Blutzellen statt, ein Vorgang, dem die Bildung eines demarkierenden Leukozytenwalles auf der Grenze zwischen gesunden und kranken Zellen, d. h. also die Ausschaltung des geschädigten Gewebsteiles von der organischen Verbindung mit dem normalen Gewebe, sowie die Einschmelzung des nunmehr toten Gewebes folgt. Nur ein nicht ganz unwichtiger Unterschied macht sich bei Lungenabszessen gegenüber denen in anderen Organen häufig bemerkbar, das ist das Vorangehen einer andersartigen, große Lungenteile befallenden Erkrankung, der erst sekundär der Abszeß innerhalb der gleichen, eben erst erkrankt gewesenen Lungenbezirke folgt. Dem gegenüber ist bei den nicht pulmonalen Abszessen das umgebende Gewebe meist nur wenig oder gar nicht verändert.

Verursacht wird der Lungenabszeß stets durch eine zur Nekrose von Lungenparenchym führende Schädigung, gleichgültig, ob eine entzündliche Infiltration des Gewebes vorangegangen ist oder nicht. Wird ein Abszeß durch einen Embolus oder einen Fremdkörper hervorgerufen, so liegt die gewebszerstörende Ursache auf der Hand. Welcher Natur diese Schädigung aber bei den metapneumonischen,

der weitaus häufigsten Art von Lungenabszessen ist, ob es sich, wie Biermer fordert, immer um eine Ausbreitung der pneumonischen Exsudation auf das interstitielle Bindegewebe des alveolären Parenchyms handelt, ob die Schädigung, wie Traube will, ihren Grund findet in dem Drucke, der durch ein in die Alveolen abgesetztes Exsudat auf die Lungenkapillaren ausgeübt wird, bezw. in der völligen Verstopfung einer oder mehrerer größerer Lungenarterien, oder ob endlich, wie Lenhartz meint, die Nekrose des Lungenparenchyms ausschließlich auf die Giftwirkung einer Art von Mikroorganismen, meist des Fränkelschen Pneumokokkus, zurückzuführen ist, das ist bis heute noch nicht entschieden worden. Möglicherweise handelt es sich hier, wie so oft in der Pathologie, um eine gleichzeitige Wirkung mehrerer, verschiedener Ursachen, bezw. um ihre gegenseitigen Wechselwirkungen, ganz abgesehen davon, daß frühere Schädigungen, die konstitutionelle Veranlagung sowie die Virulenz der Bakterien bei der Entstehung des Lungenabszesses mitsprechen mögen.

Schon im klassischen Altertum kannte man den Lungenabszeß, und Hippokrates war es, der ihn als einen keineswegs seltenen Ausgang der akuten Pneumonie ansprach; ja, er glaubte in ihm gleichsam die fast notwendige Folge des nicht kritisch erfolgten Ablaufs einer Pneumonie sehen zu müssen und betrachtete ihn als das reguläre Gegenstück einer Krise. Lange Zeit haben diese Anschauungen als richtig gegolten, und erst Laënnec gelang es, die relative Seltenheit des metapneumonischen Lungenabszesses zu erweisen. Irrtümlicherweise hatte man bis dahin andersartige Eiterungsprozesse der Lungen für Lungenabszesse gehalten. So erklären sich die divergenten Anschauungen der älteren Medizin und der neueren seit Laënnec über die Häufigkeit des Lungenabszesses. Den nächsten Fortschritt brachte Traube, der eine genauere Umgrenzung des Krankheitsbegriffes anstrebte und nachdrücklichst auf die Untersuchung

der Sputa, im besonderen auf das Vorhandensein von Parenchymfetzen und Haematoidinkristallen hinwies. Den letzten wesentlichen Fortschritt in der Kenntnis vom Lungenabszeß brachte v. Leyden. Er gab eine genaue Definition der Krankheit, beschrieb die verschiedenen Möglichkeiten ihrer Entstehung und ihres Verlaufes und gab neue Richtlinien für die Diagnose.

Auf Leyden ist auch die gegenwärtig bis auf geringe Abweichungen allgemein anerkannte Einteilung der Lungenabszesse zurückzuführen, und diese soll nun zunächst eine kurze Besprechung erfahren.

In den meisten größeren Abhandlungen über Lungenabszesse findet man eine Sonderung der verschiedenen Arten in drei Klassen:

1. Abszesse, die aus der Umgebung der Lungen bezw. Pleuren stammen und erst nachträglich in die Lungen perforieren, und die Stokes deshalb „perforierende Lungenabszesse“ nannte.

2. Die eigentlichen, typischen Lungenabszesse, d. h. solche, die von einer Gewebsnekrose in der Lunge selbst ihren Ausgang nehmen.

3. Der sogen. „chronische Lungenabszeß“; hierunter versteht man nach Leyden eine chronisch verlaufende, von Zeit zu Zeit exazerbierende eitrige Ulceration, die sich zumeist in den indurierten Lungen alter Leute entwickelt. Es ist klar, daß diese Form nur wenige an den eigentlichen akuten Lungenabszeß erinnernde Züge aufweist und daß der Name irreführend ist. Die von Charcot vorgeschlagenenen Bezeichnungen „chronische ulceröse Pneumonie“ oder „chronisches Lungengeschwür“ entsprechen der Natur des Leidens jedenfalls besser. Dieses Krankheitsbild soll in den folgenden Erörterungen keine Berücksichtigung finden. Wohl aber ist es notwendig, die an erster Stelle genannte Klasse der perforierenden Abszesse mit in den Kreis der Betrachtungen zu ziehen. Sie bietet klinisch oft

eine recht bemerkenswerte Aehnlichkeit mit der Klasse der Lungenabszesse im engeren Sinne; zudem können die Zerstörungen von Lungengewebe ebenso groß, ja viel bedeutender sein, als beim eigentlichen Lungenabszeß, es können ganz ähnliche Komplikationen sich einstellen, wie bei ihm. Endlich erscheint auch im Hinblick auf die Differentialdiagnose ein Uebergehen der perforierenden Lungenabszesse nicht angängig.

Es mag nun zunächst eine kurze Skizzierung der verschiedenen Entstehungsarten des Lungenabszesses folgen. Wenn oben gesagt wurde, der metapneumonische Lungenabszeß sei relativ selten, so bezieht sich diese Angabe auf die prozentuale Häufigkeit der Abszeßbildung bei einer akuten Lungenentzündung und besteht nach übereinstimmendem Urteil aller neueren Autoren zu Recht; so befanden sich nach einer von H. Sello ausgearbeiteten Statistik unter 760 Pneumonien 11 Lungenabszesse, das sind also noch nicht 1,5 %. Unter der Reihe der verschiedenen Entstehungsarten des Lungenabszesses aber nimmt der metapneumonische immer noch weitaus die erste Stelle ein; das erhellt aus einer von Tuffier mitgeteilten Statistik, in der von 49 Fällen von Lungenabszeß, die zur Operation kamen, allein 25 als metapneumonisch bezeichnet wurden. Es erscheint deshalb wohl gerechtfertigt, diese Art des Lungenabszesses an erster Stelle zu behandeln und ihrer Genese besondere Beachtung zu schenken, zumal bei ihr die Symptome des Abszesses in seinen Anfangsstadien häufig besonders deutlich hervortreten.

Den stärksten Prozentsatz an sekundär einer der verschiedenen Pneumoniearten folgenden Abszedierungen wiederum stellt wohl die Influenzapneumonie, d. h. also eine der Influenza häufig sich anschließende, stets gefahrbringende Bronchopneumonie. Meistens tritt sie in Form zahlreicher, über beide Lungenflügel zerstreuter Herde auf, doch ist auch schon verschiedentlich von einer, der In-

fluenza folgenden, gleichmäßig einen ganzen Lappen einnehmenden soliden Infiltrationsform berichtet worden. Selbst wenn zahlreiche Einzelherde konfluieren, sind die verschiedenen Zentren noch zu erkennen. Der Entzündungsprozeß selbst greift entweder von einem Bronchiolus aus auf das zugehörige respiratorische Parenchym über, oder er setzt sich von der Bronchialwand auf das Nachbargewebe fort; solche Herde muß man als peribronchiale bezeichnen. Die Art des Entzündungsprozesses kann verschieden sein: bald herrscht mehr seröse Desquamation vor, bald zeigt das Exsudat fibrinöse, bald eitrige Beschaffenheit. Wovon diese Verschiedenheit des Exsudates im Einzelfalle abhängt, ist noch unbekannt. Für die Entstehung der Influenzapneumonie ist pathologisch-anatomisch bezeichnend die verschiedene Entwicklung, in der die einzelnen erkrankten Lungenpartien angetroffen werden. Während eine Anzahl von Läppchen sich in dem Stadium der Anschoppung befinden, erweisen sich andere, dicht daneben liegende als derb rot infiltriert, in wieder anderen zeigt sich das Infiltrat als bereits in Rückbildung begriffen und läßt graue oder gelbliche Verfärbung erkennen. Mikroskopisch finden sich im Innern der Alveolen rote und weiße Blutkörperchen, abgestoßene Alveolarepithelien und Fibrin. Welcher von diesen Bestandteilen in dem Infiltrate überwiegt, richtet sich nach dem Entwicklungsstadium der Pneumonie sowie der Eigenart des betreffenden Falles. Dicht infiltriert findet man oft auch die Alveolarsepten.

Diese Ausbreitung der pneumonischen Exsudationen auf das interstitielle Bindegewebe der Alveolen ist nach Biermer zur Abszeßbildung unumgänglich nötig. Gerade die Influenzapneumonie mit ihren vielen kleinen Einzelherden macht es andererseits unwahrscheinlich, daß die folgende Abszeßbildung hervorgerufen wird durch den Druck, den das in den Alveolen abgesetzte Exsudat auf die Lungengefäße ausüben soll. Wenn die Blutgefäße der Lunge noch

nicht einmal durch das kilogrammschwere Exsudat einer massiven Pneumonie wesentlich in ihrer Funktion gestört werden, wie aus der der Krankheit folgenden, fast stets abszeßlosen Heilung hervorgeht, so ist die Traubesche Ansicht, der Abszeß entstünde durch eine durch Druck auf die Gefäßwände hervorgerufene Zirkulationsstörung, wohl unwahrscheinlich. Viel eher ist eine Zirkulationsstörung denkbar infolge einer durch bakterielle Giftwirkung entstandenen Schädigung der Gefäßwände mit folgender Thrombenbildung. Nach diesen Ueberlegungen hat die Lenhartzsche Ansicht der Entstehung eines Abszesses wohl mit die größte Wahrscheinlichkeit für sich. Er führt, wie schon eingangs kurz erwähnt, die Abszedierungen letzten Endes auf Bakterienwirkung zurück, und zwar auf die Wirkung jedesmal nur einer Bakterienart, meistens des Fränkelschen Pneumokokkus; wohl aber ist dabei zu bedenken, daß der Begriff „Bakterienwirkung" zwei Unterbegriffe stets einschließt: absolute Giftigkeit der Mikroorganismen auf der einen, vorhandene bezw. fehlende Schutzkräfte des Körpers auf der anderen Seite.

Neben der Influenzapneumonie kommt für den Lungenabszeß in erster Linie noch in Betracht die genuine, kupröse Pneumonie. Auch auf sie passen mutatis mutandis die oben gegebenen Darlegungen von der Entstehung eines Abszesses nach einer Bronchopneumonie. Beide Krankheiten bieten in der Art ihres Ablaufs keinerlei Anzeichen der bevorstehenden Abszedierung. Die Bildung des Abszesses schließt sich bei der fibrinösen Pneumonie an das Stadium der grauen Hepatisation an, wenn — vermutlich als Folge einer besonders starken lokalen Schädigung des Parenchyms — zugleich mit der fermentativen Verflüssigung des intraalveolären Exsudates eine eitrige Einschmelzung des Parenchyms eintritt.

Außer den eben genannten Pneumonieformen kommen mit am häufigsten embolische Vorgänge als Ursachen der

Abszesse in Betracht. Wird ein Embolus in die Lunge geworfen, so erzeugt er in der Mehrzahl der Fälle hier keilförmig nach der Peripherie zu einen Infarkt; es hat jedoch dieser Infarkt mit der Abszeßbildung selbst gar nichts zu tun. Für sie kommt allein das infektiöse Material in Betracht, das im Embolus steckt und das den Abszeß rings in seiner Umgebung entstehen läßt. Die embolische Form der Lungenabszesse tritt als Folge der verschiedenartigsten in den entferntesten Körperregionen sich abspielenden Krankheitsprozesse auf, die aber alle als gemeinsame Eigenschaft eine Thrombenbildung in den Venen des erkrankten Gebietes, sowie die darauffolgende Erweichung des Gerinnsels aufzuweisen haben. Sie alle fallen unter den Begriff der Pyämie; als ursächlich zu ihr führende Prozesse seien nur die wichtigsten genannt: septische Thrombophlebitis, die Sinusthrombose bei eitriger Mittelohrerkrankung, die Endocarditis ulcerosa, die Osteomyelitis sowie Entzündungs- und Eiterungsprozesse des Darmes.

Mit wenigen Worten muß an dieser Stelle der Entstehung von Lungenabszessen vom Darm aus während des frühesten Kindesalters Erwähnung getan werden. Eine Ernährungsstörung ist die Ursache; sie zieht die Schädigung der Darmepithelen nach sich, der eine Vergiftung durch Nahrungstoxine, sowie eine Ueberschwemmung des hierdurch geschädigten Organismus mit pyogenen Mikroorganismen vom Darm aus folgt. Die so entstandene septische Allgemeininfektion führt in der Lunge zu multiplen Abszessen, die das pathologische Bild der sogen. Wabenlunge hervorrufen. Die Krankheit beruht vielleicht auf einer gewissen Disposition, da in einzelnen Familien bisweilen mehrere dieser an sich seltenenen Fälle beobachtet wurden. Man spricht dabei von einer „chronischen Pneumonie“; in Wahrheit aber handelt es sich vielmehr um eine immer von neuem erfolgende, zu Pneumonien führende Infektion der Lungen von den Abszeßherden aus.

Weiterhin können Traumen zu Abszedierungen in der Lunge Veranlassung geben. Es kommen hier besonders Verletzungen durch Stich und Schuß in Betracht, doch auch durch Schlag oder Stoß auf die Brust erfolgte Gewebszerreißungen, die ohne jede sichtbare äußere Verletzung eingetreten sein können. Immerhin sind solche an Traumen sich anschließenden Abszesse recht selten. Tritt eine Infektion der Wunde ein, so ist sie fast stets gangränöser Natur; wohl hauptsächlich darum, weil durch die Bronchien die Wunde in offener Verbindung mit der Mundhöhle steht und Fäulniskeime auf diesem Wege leicht bis zur Wunde gelangen können. Fötide riechender Auswurf wird deshalb die beginnende Gangrän meist bald anzeigen. Der Abszeß dagegen ist stets durch eine mehr oder weniger widerstandsfähige Abszeßmembran von der Luft und im besonderen der Mundhöhle abgeschlossen, und erst nach der Perforation ist im allgemeinen eine gangränöse, putride Zersetzung möglich.

Hieran schließen sich Abszesse, die durch aspirierte Fremdkörper erzeugt werden, also z. B. durch Obstkerne, Aehren, Münzen, Knochensplitter, doch auch durch festes und flüssiges Speisematerial, das bei versehentlichem „Sich-Verschlucken“ oder bei Krankheitszuständen, die den Schluckakt erschweren, also etwa bei Bewußtlosigkeit, Paresen oder Lähmungen der Schlundmuskulatur nicht selten aspiriert wird. Es entwickeln sich lobuläre Entzündungsherde, die nach kurzer Zeit des Bestehens in Erweichung übergehen. Doch auch hier tritt meist Gangrän ein, und nur in einer Minderzahl der Fälle entsteht ein Abszeß. Zu dieser Gruppe gehören ätiologisch endlich noch die Abszesse, die nach Durchbruch des Eiters einer erweichten Bronchialdrüse in einen Bronchus auftreten. Sie leiten zugleich hinüber zu der letzten Gruppe, den „perforierenden Lungenabszessen“ Stokes.

Man versteht darunter Fälle, in denen sich Eiter außer-

halb der Lunge bezw. auch außerhalb der Pleuren ansammelt, erst sekundär nach der Lunge zu durchbricht, das Lungengewebe durchdringt und durch die Bronchien entleert wird. Der infektiöse Eiter kann seinerseits natürlich wiederum in der Lunge als Fremdkörper wirken und sekundär Abszesse erzeugen. Doch sind diese Sekundärabszesse mit dem Worte „perforierende Lungenabszesse" nicht gemeint. Daraus geht schon hervor, daß man es hier mit eigentlichen „Lungen"-Abszessen gar nicht mehr zu tun hat. Es sind peripleurale (bezw. endopleurale) Abszesse, die nur zufällig nach der Lunge zu durchbrechen. Die verschiedenartigsten und manchmal absonderlichsten Ursprünge können solche Durchbruchsabszesse nehmen.

Meistens sind es Eiteransammlungen in der Pleura, auch interlobäre Abszesse, die sich nach einem Bronchus zu ihren Weg bahnen. Doch kommen auch Abszesse der Brust- und Bauchdecken, Leberabszesse (Echinokokkusblasen), peritoneale und retroperitoneale, im besonderen subphrenische Abszesse in Betracht; ferner Senkungsabszesse kariöser Wirbel und nicht selten die schon erwähnten Bronchial-Drüsen-Abszesse. Endlich ist ein Fall bekannt geworden, bei dem selbst der von einem ulcus ventriculi ausgehende Eiter sich seinen Weg durch die Lungen nach außen bahnte.

Der Grund, warum ein subphrenischer Abszeß nicht als Empyem in der Pleurahöhle zu erscheinen pflegt, liegt in dem entzündlichen Verkleben der beiden Pleurablätter, das im allgemeinen schon vollzogen ist, ehe der Eiterherd das Zwerchfell durchbrochen hat. Wieviel Lungengewebe zerstört wird, hängt nicht so sehr von der Größe der Eitermasse ab, als vielmehr davon, ob der Eiter bald einen Bronchus erreicht oder nicht.

Es fragt sich nun: gibt es die Möglichkeit einer Diagnose des Lungenabszesses auf Grund sicherer, stets anzutreffender Symptome? Die Antwort hierauf muß trotz der diagno-

stischen Hilfen der Askultation und Perkussion, trotz der Mikroskopie und den Fortschritten des Röntgenverfahrens verneinend lauten. Wohl gibt es eine Reihe von Symptomen, die geeignet wären, eine Diagnose zu sichern, doch oft ist eine zu kleine Zahl von ihnen vorhanden, als daß völlige Klarheit der Situation mit ihrer Hilfe zu erreichen wäre, und in manchen Fällen fehlen selbst diese wenigen Fingerzeige. Verschiedenart der Ursachen und Mannigfaltigkeit des Verlaufs wirken zusammen und lassen ein für allemal gültige Regeln nicht aufstellen. Und doch ist es nicht allein für den Arzt und die Angehörigen des Patienten höchst wünschenswert, sondern liegt auch in dessen dringendstem Interesse, daß Klarheit über die Krankheit in einem möglichst frühen Stadium geschaffen wird, und zwar besonders in den Fällen, in denen die Operation nicht zu umgehen ist. Richtet sich doch die Operabilität des Abszesses oft nach dem Zeitpunkt, an dem die Operation ausgeführt werden soll. Hier drängt sich deshalb sogleich eine zweite Frage auf: welche Frühsymptome gibt es, die dem Arzte gestatten, bereits vor dem Durchbruch des Abszeßeiters eine Wahrscheinlichkeitsdiagnose zu stellen? Auch diese Frage muß natürlich eine von Fall zu Fall verschiedene Antwort finden. Immerhin gibt es einige Anzeichen des entstehenden Abszesses, die, wenn sie beachtet werden, wohl geeignet sind, das Handeln des Arztes bereits in dieser Zeit zu beeinflussen. Ein Teil von ihnen gehört zwar ausschließlich der Pneumonie an. Während aber die übrigen Ursachen des Lungenabszesses fast stets in ihrer Vorgeschichte deutliche Fingerzeige für die Natur des Leidens enthalten, ist das bei der Pneumonie nicht der Fall; um so wertvoller sind darum die nach einer Pneumonie sich einstellenden Abszeßzeichen für den Arzt.

Zunächst fällt die verzögerte Resolution des pneumonischen Infiltrates sowie der Fortbestand des Fiebers auf, und zwar kann die Fieberkurve nach einer Scheinkrise von

neuem sich erheben oder aber die pneumonische Kontinua bewahren. Meistens sinkt die Temperatur in Remissionen morgens ab und steigt am Abend wieder an, doch kommen auch Intermissionen vor. Die Kurve zeigt also den Charakter des Eiterfiebers. Diese beiden Symptome: Fortbestand von Infiltration und Fieber sind stets vorhanden, in ihrer Stärke natürlich von der Größe des jedesmaligen Abszesses abhängig. Die Frage, ob ein Abszeß oder ein Empyem Ursache des Fiebers ist, steht allerdings noch offen. Mehr Klarheit hierüber zu schaffen, ist schon das nächste Symptom geeignet: man findet oft über der Dämpfung lautes Bronchialatmen oder aber über einem bestimmten Lungenbezirk auffallend abgeschwächte und unbestimmte Atemgeräusche. Häufig treten auch starke Dyspnoe und den Patienten sehr quälender Hustenreiz ein; auch sie deuten darauf hin, daß sich in der Lunge wohl ein besonderer Prozeß abspielen muß. Grüne Sputa finden sich bei jeder Art von verzögerter Resolution und bei biliöser Pneumonie (in einigen Fällen wurde Grünfärbung auch bei subakuter käsiger Pneumonie beobachtet). Auch andersartige Sputa kommen vereinzelt vor. So berichtet Trousseau von einem schokoladenfarbenen, Lenhartz von einem pflaumenmusartigen Sputum. Keines der genannten Symptome ist für den Lungenabszeß allein charakteristisch. So kommen ähnliche Fieberkurven auch bei käsiger Pneumonie vor, und eine Resolution vermißt man auch bei der chronischen Pneumonie. Immerhin muß stets bei ihrem Vorhandensein auch an einen Lungenabszeß gedacht werden, und die Wahrscheinlichkeit, daß ein Lungenabszeß die Ursache für den irregulären Ablauf der Pneumonie ist, wird um so größer, je mehr von den erwähnten Frühsymptomen sich feststellen lassen.

Birst dann endlich nach Wochen die Abszeßmembran, so ändert sich das Krankheitsbild meist recht merklich. Fast stets läßt sich dann auch sofort Gewißheit über das Wesen

des Krankheitsprozesses schaffen. Der Durchbruch des Eiters selbst ereignet sich in der Mehrzahl der Fälle während eines der heftigen Hustenanfälle. Wahre Güsse von Eiter pflegen in maulvollen Expektorationen entleert zu werden. Die Menge des Sputums kann täglich mehrere hundert Kubikzentimeter betragen. (Das Sputum selbst ist reiner rahmartiger Eiter, sehr selten finden sich schleimig-eitrige Klumpen.) Recht oft wird es durchsetzt von Blutstreifen; seine Farbe ist gelb bis semmelbraun; im Speiglase sondert es sich in 2, bei reichlicher Schleimbeimengung in 3 Schichten: zu unterst ein gelbliches Eitersediment, oft mit makroskopisch sichtbaren Parenchymfetzen, darüber eine trübe graue Flüssigkeit, die eventuell von Schleim überdeckt ist. Der Abszeßeiter ist geruchlos, oder er hat nur einen leicht fäden Geruch. Widerlich süßlicher oder fötider Geruch stellt sich erst bei beginnender Eiweißfäulnis, d. h. also beim Uebergange in Gangrän ein.

Unter dem Mikroskop erkennt man, daß die Parenchymfetzen ein Netzwerk von elastischen Fasern aufweisen. Auch außerhalb der Gewebsfetzen sind oft elastische Fasern zu finden. Ihre und der Parenchymfetzen Menge richtet sich ganz nach der Zeit, die der Eiter zum Durchbruche gebraucht hat. Vergeht eine längere Zeitspanne, so können Gewebsfetzen und elastische Fasern vollständig eingeschmolzen sein. Außer den Resten des elastischen Gewebes läßt das mikroskopische Bild des Sputums meist Fettsäurekristalle und Haematoidin-(Bilirubin-)kristalle erkennen.

Sobald der Durchbruch des Eiters erfolgt ist, pflegt sich das Befinden des Patienten zu bessern, und das Fieber pflegt sofort oder binnen weniger Tage zu schwinden. Sehr oft schließt sich allerdings die entstandene Perforationsöffnung wieder, was sich sogleich durch einen neuen Anstieg der Temperaturkurve und eine Verschlechterung im Befinden des Patienten bemerkbar macht. Solche Relapse treten bisweilen noch nach wochenlangen Pausen immer von neuem auf, so daß sich die Krankheit monatelang hinziehen kann.

Nach der Perforation lassen sich nun auch Höhlensymptome feststellen, der Größe der Abszeßhöhle entsprechend mehr oder weniger deutlich. Wo man vorher Dämpfung fand, findet man sofort nach dem ersten und nach jedem ferneren starken Eiterauswurf den Schall aufgehellt und oft lauten tympanitischen Beiklang. Dementsprechend wechselt bronchiales mit amphorischem Atmen. Wo vorher über der Dämpfung lautes Bronchialatmen oder stark abgeschwächte Atemgeräusche zu finden waren, treten nach den starken Eiterentleerungen großblasige Rasselgeräusche mit klingendem Charakter auf.

Die ganz oder teilweise geleerte Eiterhöhle läßt sich bei genügender Größe auch auf dem Röntgenbilde deutlich nachweisen, doch hebt sie sich meist weniger scharf von der Umgebung ab, als die gefüllte Höhle vor dem Durchbruch. Wo vorher, der perkussorischen Dämpfung entsprechend, ein Schatten auf dem Bilde sich zeigte, erscheint jetzt die lufthaltige Höhle als helleres Zentrum inmitten des Schattens. Bisweilen zeichnet sich der zurückgebliebene Eiter in einer scharfen, horizontalen Linie von der darüberstehenden Luftblase ab. Läßt man in einem solchen Falle den Patienten Rückenlage einnehmen, und macht eine zweite Röntgenaufnahme, so ist auf dieser Platte die auf dem ersten Bilde sichtbare Luftblase verschwunden, die Stelle des Eiterrestes sowie die der Luftblase wird nunmehr infolge der veränderten Stellung des Brustkorbes von einem gleichmäßigen, schwachen Schatten eingenommen.

So große Vorsicht beim Stellen der Diagnose nötig ist, so lange die Perforation noch nicht erfolgte, so leicht ist es im allgemeinen, Klarheit über die Natur der Krankheit zu schaffen, sobald die erwähnten, mit und nach dem Eiterdurchbruch erscheinenden charakteristischen Symptome vorliegen. Wenn trotzdem in manchen Fällen auch während dieses Stadiums der Arzt noch im Dunkeln tastet, so liegt das entweder an dem zu geringen Hervortreten der einzelnen Symptome — so kann z. B. der charakteristische

plötzliche Durchbruch der Eitermassen infolge einer zu kleinen, oder sich bald wieder schließenden Oeffnung der Abszeßhöhle völlig fehlen; es können ferner Parenchymfetzen wie elastische Fasern im Sputum gänzlich vermißt werden, da die Gewebsreste, wie schon erwähnt wurde, bei zu lange dauernder Inkarceration des Abszesses vollkommen eingeschmolzen werden können —. Oder aber die Symptome des Abszesses werden durch seine Kombination mit anderen Krankheiten bezw. durch die Erscheinungen hinzugetretener Komplikationen verdeckt. Schließlich kann, besonders bei Kindern, der Auswurf ganz fehlen. In diesen Fällen ist eine gänzlich einwandfreie Diagnose überhaupt nicht zu stellen, da alle durch Auskultation und Perkussion nachweisbaren Höhlensymptome auch bei anderen, lungengewebezerstörenden Krankheitsprozessen auftreten können, ganz abgesehen davon, daß trotz Bestehen ausgedehnter Zerstörungen von Lungengewebe die Höhlensymptome fehlen können.

Unter den Anzeichen, die man als Kardinalsymptome des Lungenabszesses bezeichnen kann, und die für sein Erkennen besonders große Bedeutung haben, kommt als erstes das plötzliche Erscheinen großer Mengen reinen, meist geruchlosen, mit einigen Blutstreifen untermischten Eiters in Betracht. In ihm bemerkt man nicht selten — und das ist das zweite Charakteristikum — schon mit bloßem Auge dunkel pigmentierte Gewebsfetzen. Fehlen diese, so weist das Mikroskop als drittes häufig anzutreffendes Kardinalsymptom elastische Fasern nach. Von ihrer Wichtigkeit sagt Aufrecht: „Das Vorhandensein eines Lungenabszesses kann nur dann mit Sicherheit angenommen werden, wenn elastische Fasern im Auswurf zu konstatieren sind.“ Es ist dabei allerdings zu bedenken, daß elastische Fasern bei allen Zerstörungen von Lungengewebe im Auswurf vorkommen, also auch bei Lungentuberkulose, ulceröser Bronchitis, Lungensyphilis und ganz vereinzelt auch bei Gangrän.

Eine gewisse diagnostische Bedeutung kommt ferner nach Leyden dem Vorhandensein von Hämatoidinkristallen im mikroskopischen Präparate zu, wo sie häufig in Form braunroter, rhombischer Blättchen oder Nadelbüschel zu finden sind. Der Form der Temperaturkurve, dem remittierenden und bisweilen intermittierenden Eiterfieber darf kein großes Gewicht beigelegt werden. Sein Nachweis ist zwar als Stütze für die Diagnose wohl zu verwerten, doch ist dabei stets zu bedenken, daß eine derartige Fieberkurve auch bei den mannigfachsten anderen, mit Eiterretention einhergehenden Krankheitsprozessen beobachtet wird.

Ein letzter Punkt aber bedarf der Erwähnung, dem in jedem Falle, was die Diagnose betrifft, die größte Wichtigkeit zugemessen werden muß. Das ist die Vorgeschichte des Krankheitsfalles. Von der Pneumonie gilt dies in erster Linie; doch auch bei den anderen Ursachen des Lungenabszesses — man denke allein an eitrige Thrombophlebitis — gibt die Anamnese oft wertvollen Aufschluß über bis dahin noch nicht aufgeklärte Krankheitserscheinungen.

War in Vorstehendem die Rede von den positiv die Abszeßdiagnose erhärtenden Symptomen, so soll nun noch die negative Seite des Krankheitserkennens, die Differentialdiagnose, kurze Berücksichtigung finden. Hier hat zunächst wesentliches Interesse der Entscheid darüber, ob die ausgehusteten Eitermassen ausschließlich aus der Lunge, also von einem eigentlichen Lungenabszeß herstammen, oder ob ein perforierender Abszeß mitbeteiligt war. Die Anamnese und der jeweilige Status der Krankheit werden stets in erster Linie zu berücksichtigen sein. Muß ein Pleuraempyem mit bei der Differentialdiagnose in Rechnung gezogen werden, so kommt aber noch ein anderes diagnostisches Hilfsmittel in Frage, das ist die eigenartige Kurvenform der Dämpfungsgrenze eines freien pleuritischen Exsudates, zu deren Feststellung natürlich auch das Röntgenbild herangezogen werden kann: Die Kurve beginnt in der Medianlinie vorn und hinten

und steigt von diesen tiefsten Punkten aus ziemlich gleichmäßig nach dem lateral gelegenen Gipfel an. Bei langanhaltender Rückenlage des Patienten verliert allerdings die Kurve ihre Form, und das die Dämpfung hervorrufende Empyem sammelt sich mehr in den tiefgelegenen Teilen der Pleurahöhle an und zeigt dann hier eine von oben nach unten an Intensität zunehmende Schallabschwächung. Derartige Dämpfungen können natürlich nur auftreten, solange keine Verklebung der Pleurablätter das Empyem an seiner freien Beweglichkeit hindern. Das ist z. B. auch der Fall bei interlobären Empyemen, bei denen die Differentialdiagnose zwischen eigentlichem Lungenabszeß und Interlobarempyem oft auf unüberwindliche Schwierigkeiten stößt.

Weiterhin kommt in erster Linie bei Stellung der Diagnose in Betracht, ob eine tuberkulöse Caverne die Ursache der Krankheitserscheinungen ist. Die Resultate zahlreicher, genauer Untersuchungen des Sputums auf Tuberkelbazillen werden der Diagnose, wenn auch keine Gewißheit, so doch meist eine hinreichende Sicherheit geben. Einen ferneren Schluß läßt der Sitz der Affektion zu. Nach Tuffier bilden sich 80 % aller Lungenabszesse im Unterlappen, die tuberkulöse Kaverne dagegen entsteht in der überwiegenden Mehrzahl der Fälle in den oberen Lungenteilen. Einen weiteren Fingerzeig scheinen die Hämatoidinkristalle geben zu können. Nach Leydens Aussage sind sie bei tuberkulösen Prozessen niemals zu finden. Ferner kann, wenn auch nicht als maßgebend, so doch als immerhin bemerkenswert die Art der Entleerung des Auswurfs hingestellt werden. Beim Abszeß wird das Sputum in wenigen, großen Güssen, zwischen denen längere Intervalle liegen, ausgehustet, bei der Tuberkulose dauernd in kleinen Portionen; das Sputum selbst ist dabei eitrig schleimig, und wird mehr in Ballenform entleert. Niemals sind endlich Gewebsfetzen im

Sputum Tuberkulöser enthalten, es müßte sich denn um eine Kombination der beiden Krankheiten handeln. Außerordentliche Schwierigkeiten können der Differentialdiagnose auch bei dem nach Pneumonie entstehenden Lungenabszeß gegenüber käsiger Pneumonie erwachsen; sie gleicht der krupösen Pneumonie bisweilen in allen Einzelheiten: dem hohen, kontinuierlichen Fieber, dem häufigen Sitz im Unterlappen, ja sogar dem rubiginösen Sputum. Dabei werden Tuberkelbazillen oft erst nach langem Suchen gefunden. Falls alle anderen Versuche, die Sachlage aufzuklären, fehlschlagen und auch die Röntgenstrahlen kein Ergebnis zeitigen, muß hier der Ausgang entscheiden, der beim Abszeß meist ein günstiger, bei der tuberkulösen Pneumonie fast stets ungünstig ist. Allenfalls lassen kurze Zeit vorher das dem Durchbruche des Abszesses folgende Absinken des Fiebers und die sofort einsetzende Erholung des Kranken, schließlich auch das Abnehmen früher vorhandener Kavernensymptome eine auf Lungenabszeß zielende Wahrscheinlichkeitsdiagnose zu.

An dritter Stelle kommt für die Differentialdiagnose die Lungengangrän in Betracht, und zwar deshalb, weil die Abszesse bisweilen jene Anfänge gangränöser Zersetzung aufweisen, die sich durch fötiden Geruch des Atems und Auswurfs verraten. Gewiß kann bei Umsichgreifen des Fäulnisprozesses aus dem Abszeß eine Gangrän werden; ist das aber nicht der Fall, so kann über die Diagnose ein Zweifel nicht lange bestehen. Der akute bösartige Verlauf der Gangrän, ihre Schüttelfröste, der dünnflüssig-schmutzige, braunschwarz oder grüngrau gefärbte, widerlich faulig riechende Auswurf, in dem wohl Gewebsfetzen, aber sehr selten elastische Fasen zu finden sind, dies alles unterscheidet die Gangrän hinreichend vom Abszeß. Sollten doch einmal Zweifel bestehen, so bringt oft die Anwesenheit der Gangränmikroben: Protheus, Bazillus fluoreszens putridus und Leptothrix die gewünschte Klarheit.

Seltener wird die Unterscheidung zwischen Bronchiektase und Lungenabszeß Schwierigkeiten bereiten, da der gänzliche Mangel an Gewebsfetzen und elastischen Fasern im Auswurf von Bronchiektatikern zur Klarstellung genügt.

Mehr Schwierigkeiten können endlich der Differentialdiagnose aus der chronischen Pneumonie erwachsen, die sich in ihrem Beginn und anfänglichen Verlauf nicht von anderen rasch heilenden Pneumoniefällen unterscheidet. Das Fieber zieht sich oft wochenlang hin, und die physikalisch nachweisbaren Zeichen der Infiltration, d. h. Dämpfung, Bronchialatmen und klingendes Rasseln bleiben dauernd weiter bestehen. Die Krankheit hat entschieden manchen Zug aufzuweisen, der an den Ablauf des metapneumonischen Lungenabszesses gemahnen könnte, solange der Eiterdurchbruch noch nicht erfolgt ist. Ist das aber geschehen, so wird sich die Diagnose bald stellen lassen.

Was nun die Therapie des Lungenabszesses anlangt, so muß zwar hervorgehoben werden, daß die Lungenchirurgie gerade in allerneuester Zeit recht bemerkenswerte Fortschritte gemacht hat, trotzdem aber wird bis auf weiteres die interne Behandlung bei der Mehrzahl der Fälle zunächst ins Auge gefaßt werden müssen. Denn einmal pflegt ein großer Bruchteil der nach akuten Lungenaffektionen, insbesondere nach genuiner Pneumonie entstehenden Lungenabszesse in verhältnismäßig kurzer Zeit auch ohne operativen Eingriff spontan zu heilen. In Hinblick auf diese Möglichkeit wird ferner die Mehrzahl der Patienten zögern, ihre Einwilligung zur Operation zu geben; auch wird die nicht ganz außer Acht zu lassende Gefahr, die eine Thorakotomie mit sich bringt, den Arzt bei der Indikationsstellung zu einiger Vorsicht mahnen. Endlich aber ist es in Anbetracht der oft schwer zu stellenden Diagnose wünschenswert, den Patienten eine Zeitlang beobachten zu können, ehe man zu einem operativen Eingriff schreitet. Deshalb

sollte auch der Chirurg auf die innere Medikation nicht Verzicht leisten.

Prophylaktisch ist der Arzt aus naheliegenden Gründen ziemlich machtlos. Nur zwei Dinge kommen da in Betracht: einmal der Versuch, bei den verschiedenartigsten Erkrankungen eine Schluckpneumonie abzuwenden, sowie aspirierte Fremdkörper zu entfernen — die Mehrzahl der aspirierten Fremdkörper kann seit Killian auf natürlichem Wege extrahiert werden —, zum anderen ein rechtzeitiges Erkennen und operatives Behandeln von Eiterungen in der Umgebung der Lungen. Ist aber einmal die Abszeßbildung eingetreten, so handelt es sich bei der Therapie im wesentlichen um die Erhaltung der Kräfte des Patienten und — was fast noch wichtiger ist — um die Verhütung einer Gangräneszierung des Abszesses.

Zur Erreichung des erstgenannten Zieles kommt zunächst eine leicht verdauliche, nahrhafte Kost in Betracht. Reichliche Milchdiät und größere Mengen von Fett sind den namentlich in schweren Fällen stark abgemagerten Patienten zur Erhaltung und Erhöhung des Körpergewichtes sehr zuträglich. Zweckmäßig gibt man das Fett in Form von Butter, die als relativ leicht verdauliches Fett dem Patienten bis zu 120 g p. d. gegeben werden kann, ohne daß sich Beschwerden bemerkbar zu machen pflegen.[1] Stellen sich doch einmal bei einem Patienten infolge von Schwäche der Verdauungsorgane dyspeptische Beschwerden ein, so ist Darreichung der gebräuchlichen Bittermittel, eventuell in Verbindung mit Salzsäure, angezeigt.

Um ferner eine Erschöpfung des Kranken, die durch die aufreibenden, häufigen Hustenanfälle eintritt, nach Möglichkeit zu verhindern, ist der Gebrauch von Alkohol, be-

1. Sie tut dieselben Dienste wie der durch seinen Geschmack und Geruch den meisten Kranken gleich widerwärtige Leberthran, ihr Genuß aber ist in jedem Falle angenehmer und bequemer.

sonders von Wein, in kleinen Dosen anzuraten. Dieses Tonicum ist wohl angebrachter als die sonst gebrauchten, Eisen und Chinin, da diese bei den infolge der Fettverdauung ohnehin angestrengten Verdauungsorganen das Auftreten von Störungen begünstigen könnten.

Ein Haupterfordernis für die Behandlung von Lungenabszeßkranken ist absolute Bettruhe. Ein Verlassen des Bettes darf nur fieberfreien Kranken gestattet werden, die Zeitdauer richtet sich nach dem Kräftezustand. Starke Bewegungen aber sind in jedem Falle untersagt, da sie die Gefahr der Aspiration des eitrigen Auswurfs vergrößern.

Stärkere Blutungen verlangen Applikation von Eis auf die Brust. Daneben sind innerlicher Gebrauch von Eis sowie subkutane Ergotin- und Gelatineinjektionen angebracht. Sehr starke hämostyptische Wirkungen erzielt man endlich durch intravenöse Injektion von 3—5 ccm einer hypertonischen, 10—15 %igen Kochsalzlösung.

Treten hohes Fieber und Schüttelfröste bei Lungenabszessen auf, so sind Antipyretika der Antipyringruppe, Chinin oder Salicylate angezeigt, um einerseits den übermäßigen Stoffverbrauch des Fiebers herabzusetzen, andererseits das Befinden und damit den Appetit des Patienten zu bessern.

Im allgemeinen dürfte es, wenn die Eiterbildung nicht zu abundant ist, unvorteilhaft sein, sie einzuschränken, da durch sie die Elimination nekrotischer Teile erfolgt. Die Eitersekretion ist ein Heilungsfaktor und stellt für den Körper eine Möglichkeit dar, sich auf natürlichem Wege der toten Gewebsreste zu entledigen.

Bei starkem Hustenreiz dürfen am Tag, insbesondere aber während der Nacht, kleine Mengen Morphin resp. dessen Derivate Kodein und Dionin gegeben werden. Notwendig aber ist das nur selten; meist läßt sich schon durch Inhalation warmer Dämpfe die gewünschte wohltuende Erleichterung für den Kranken erreichen.

Dieses letztgenannte Mittel, die Inhalation warmer Dämpfe, kommt als mildestes Mittel zugleich bei der Erreichung des zweiten Zieles der Therapie, der Verhütung einer Gangräneszierung des Abszesses in Betracht. Je rascher die Eitermassen entleert werden, um so geringer ist die Wahrscheinlichkeit einer putriden Zersetzung. Man wird deshalb bei stockendem Auswurf weiterhin den Kranken im Bett eine Lage einnehmen lassen, die der Expektoration förderlich ist bezw. man wird ihn öfters seine Lage wechseln lassen. Innerlich sind als Expektorantien, die den Husten anregen, zu nennen: Terpentinöl in Form von Gelatinekapseln, am Tage 3—5 Stück zu 0,5 bezw. das den Magen weniger irritierende Terpinhydrat 3 mal 0,6 p. d.; ferner Liquor ammonii anisatus, Senega, Benzoesäure und Kampfer. Endlich verdienen bei Eiterretention auch feuchtkalte Abreibungen und Abklatschungen Beachtung.

Was nun den Kampf gegen die Fäulniserreger selbst mit Antiseptizis betrifft, so ist es sehr zweckdienlich, bereits in der Mundhöhle mit ihm zu beginnen, indem man den Patienten sorgfältige Mundpflege mit antiseptischen Wässern (Thymol, Eukalyptol) üben läßt. Die wichtigste bei einer septischen Infektion des Lungenabszesses in Betracht kommende Brutstätte von Mikroorganismen wird so den Fäulnismikroben entzogen. Eine solche antiseptische Behandlung der Mundhöhle allein genügt aber nicht; sie genügt namentlich dann nicht, wenn bereits eine Infektion des Abszeßinhaltes mit Fäulniskeimen stattgefunden hat und übelriechender Auswurf entleert wird. In diesen Fällen muß man auf eine Desinfektion des ganzen Respirationstraktus, besonders auch seiner tieferen Regionen bedacht sein. Praktisch ist das nicht möglich. Es hat sich jedoch gezeigt, daß Inhalation von Karbolsäure in einer Konzentration von 2 bis $2^1/_2$% mehrmals täglich mit der Curschmannschen Maske guten Einfluß haben. Unterstützt kann die Wirkung der Karbolsäure werden durch innerliche Darreichung größerer

Dosen von Terpentinöl (20 Tropfen dreimal täglich in Milch) oder von Terpinhydrat (dreimal täglich 0,6). Eine ähnliche Wirkung wie das Terpentinöl entfaltet Myrtol, das in Gelatinekapseln zu 0,15 zweistündlich gegeben werden kann.

Es gibt nun aber Fälle von Lungenabszeß, bei denen man mit interner Medikation nicht zum Ziele kommt, oder die von vornherein eine operative Behandlung notwendig oder wünschenswert erscheinen lassen. Deutliches, unaufhaltsames Schlechterwerden des Allgemeinbefindens, persistierendes Fieber, Aufzehrung der Kräfte bei Sekretstauung und Zersetzung des Inhaltes der Eiterhöhle bilden eine absolute Indikation für operatives Eingreifen. Dringend geboten ist ferner eine Eröffnung des Thorax bei Durchbruch des Abszesses in die Pleurahöhle, sowie wenn der Abszeß gar nicht primär in der Lunge entstanden ist, sondern aus der Pleurahöhle oder von einem in die Lunge durchgebrochenen subphrenischen Eiterherde stammt. In diesen letztgenannten Fällen wird häufig durch Eröffnung des primären Herdes zugleich auch die Lungeneiterung zum Versiegen gebracht, vorausgesetzt, daß die Pleurablätter schon vor dem Durchbruch des Eiters rings um die Perforationsöffnung herum miteinander verklebt waren. Angezeigt ist ferner die Operation in den Fällen, in denen die Abszeßhöhle zu groß ist, als daß allein durch Schrumpfung ohne künstliche Hilfe eine ausreichende Verkleinerung des Hohlraumes erwartet werden darf. Hier gilt es, das die Höhle umgebende Bindegewebe in seinem Schrumpfungsbestreben dadurch zu unterstützen, daß man die starre Wand des Thorax über dem Abszeß durchbricht, so daß nach Entleerung der Abszeßhöhle durch Pneumotomie an dieser Stelle eine genügend große Einziehung der äußeren, den Brustkorb deckenden Weichteile stattfinden kann. Endlich empfiehlt sich eine künstliche Entleerung des Abszesses, wenn ein spontaner Durchbruch des Eiters nach den Luftwegen nicht mehr erwartet werden darf. Findet in den

beiden letztgenannten Fällen kein operativer Eingriff statt, so bleibt meist eine chronische Eiterhöhle zurück, die zu dauernden Beschwerden Veranlassung gibt, ganz abgesehen davon, daß sie einen ständigen Infektionsherd für den Patienten bildet.

Am geeignetsten zur Operation ist in jedem Falle eine einzige, große Höhle. Kleine Höhlen sind oft außerordentlich schwer aufzufinden; wenn mehrere Abszesse vorhanden sind, wächst die Schwierigkeit und zugleich Gefährlichkeit der operativen Therapie bedeutend. Bei multiplen Abszessen war die Chirurgie bis jetzt völlig machtlos. Das gilt namentlich von den embolischen Formen, vielen nach Influenza auftretenden Eiterungen, sowie von den im frühesten Kindesalter auftretenden multiplen Lungenabszessen, die zur „Wabenlunge" führen. Ob in solchen Fällen die Behandlung mittels künstlichem Pneumothorax, deren unten noch Erwähnung getan werden soll, Erfolge zeitigen wird, muß die Zukunft lehren. Im übrigen sind in diesen Fällen alle eingreifenden Maßnahmen zu verwerfen, und die Therapie darf allein auf Schonung und Erhaltung der Kräfte hinzielen. Ungünstig ist die Prognose endlich bei der Operation derjenigen Lungenabszesse, die infolge von Aspiration größerer Fremdkörper entstanden sind. Da es aber um den Ausgang solcher Fälle bei Unterlassung jeglichen Eingriffes keineswegs besser bestellt ist, so wird man immerhin einen Versuch wagen dürfen.

Bei der Pneumotomie selbst ist es ratsam, durch reichlich bemessene Rippenresektionen das Operationsfeld in ausgiebiger Weise freizulegen. Dadurch schafft man einerseits günstigere Heilungsbedingungen, weil nämlich das Lungengewebe sich stärker retrahieren kann, andererseits wird das Auffinden der Höhle erleichtert, wenn ihre genaue topographische Feststellung durch die üblichen physikalischen Untersuchungsmethoden vor Beginn der Operation nicht gelungen war. Der Resektion folgt die Eröffnung und Drai-

nierung der Eiterhöhle. Fehlen pleuritische Verwachsungen, so ist das Druckdifferenzverfahren für den Operateur eine große Hilfe. Es gestattet, die Gefahr eines plötzlichen Lungenkollapses mit seinen üblen Folgeerscheinungen für den Patienten, wie auch das durch die rhytmischen Mediastinalverschiebungen bei der Atmung hervorgerufene Lungenflattern zu vermeiden, und gibt dem Operateur die Möglichkeit, die Lungenoberfläche direkt nach etwaigen Resistenzen abzutasten.

Eine Entleerung des Abszesses mittels Punktion ist zwecklos, denn der Eiter sammelt sich stets binnen kurzer Zeit wieder an; sodann aber birgt jede Punktion eines Abszesses schwere Gefahren für den Patienten: gar leicht können beim Zurückziehen der Nadel infektiöse Keime die Pleurahöhle infizieren und ein putrides Empyem hervorrufen, oder es kann durch Infektion des Unterhautzellengewebes zu einer schweren Phlegmone kommen, endlich kann durch Anstechen einer die Abszeßhöhle durchziehenden größeren Lungenarterie eine schwere Blutung entstehen, die dann den Tod des Kranken binnen kürzester Frist zur Folge hat. Wohl aber läßt sich oft nach Freilegung des Operationsfeldes vor der Pneumotomie die Hohlnadel zur Aufsuchung der Eiterhöhle nicht ganz entbehren; unter solchen Umständen aber ist ihr Gebrauch relativ ungefährlich.

Wenn die Technik der Thorakopneumotomie in neuerer Zeit auch wesentlich vervollkommnet wurde, so drohen dem Patienten doch selbst bei günstigem Verlauf des Eingriffs noch mancherlei Gefahren. Hier sind in erster Linie Sepsis und Empyem zu nennen. Das nicht seltene Einsetzen dieser Krankheiten nach der Operation ist begreiflich, da bei der Eröffnung des in Frage kommenden Lungengebietes ja leicht hochvirulente Keime in Blutbahnen oder Pleurahöhle verschleppt werden können. Weiterhin kann eine rasch über mehrere Lungenlappen fortschreitende Pneumonie der Operation folgen, und endlich treten bisweilen plötzlich aus

Arterien starke Nachblutungen auf, die den Tod des Kranken nach sich zu ziehen vermögen.

Es ist deshalb sehr zu begrüßen, daß in neuester Zeit nach dem Vorangehen Forlaninis Brauer und andere eine den Patienten weit weniger angreifende und gefährdende Behandlung des Lungenabszesses vorgeschlagen haben, mittels derer ein Stillstand und Rückgang des Leidens durch Kollaps der Lunge erreicht werden soll: Es wird auf der kranken Seite ein künstlicher Pneumothorax angelegt. Bereits wurde verschiedentlich über günstige Ergebnisse berichtet. Jedenfalls sind diese Berichte geeignet, zu weiteren Versuchen anzuregen. Nicht in jedem Falle aber, das läßt sich jetzt schon sagen, wird diese Therapie Nutzen bringen und indiziert sein. Bestehen Pleuraverwachsungen, die ein vollständiges Kollabieren der kranken Lunge verhindern, so ist ein Erfolg zweifelhaft. Nicht empfehlenswert erscheint die Forlaninische Kollapstherapie bei putriden Abszessen und Gangränhöhlen.

Bei Anlegung des Pneumothorax ist die Punktionsmethode die einfachste und darum auch die beste. Die Gefahr einer Luftembolie läßt sich bei entsprechender Vorsicht vermeiden. Will man ganz sicher gehen, so legt man mittels eines kleinen Schnittes die Pleura frei und führt erst dann die Hohlnadel ein.

In neuerer Zeit herrscht chirurgischerseits das Bestreben vor, die operative Behandlung des Lungenabszesses mehr und mehr in den Vordergrund der Therapie zu rücken und die Operation nicht nur als das ultimum refugium gelten zu lassen. So sprechen sich Sonnenburg und Tuffier bei gesicherter Diagnose für eine möglichst frühzeitige und ausgiebige Eröffnung aus. Lenhartz sagt: „Gestattet die Lage des Lungenabszesses einen für das Messer guten Zugang, so befürworte ich, nach einigem Zuwarten, unbedingt die Operation.“ Körte endlich hält nur dann ein Abwarten für zulässig, wenn ein rein eitriger Abszeß vorliegt, will

dagegen stets sofort operieren, wenn der Auswurf fötide ist, oder wenn nach 3—4 wöchigem Bestehen des Abszesses sich keine Anzeichen von Spontanheilung bemerkbar machen sollten. Selbstverständlich wird der Arzt sich nur dann leicht zur Operation entschließen, wenn die eine Lunge des Patienten gesund ist. Ist das nicht der Fall, so muß das jeweilige Gesamtbild der Krankheit den Ausschlag geben.

Soweit es im Rahmen dieser Arbeit möglich war, glaube ich mit den vorstehenden Ausführungen eine erschöpfende Darstellung des Lungenabszesses gegeben zu haben. Um das Gesagte anschaulicher zu machen, lasse ich nun einige Krankengeschichten folgen.

---

1. Fall.

S. S., 25 Jahre alt, Frau eines Arztes, war während ihrer Jugend und der ersten beiden Jahre ihrer Ehe stets gesund gewesen. Im Mai 1910 stellte sich nach einer Entbindung Schwäche und Nervosität ein. Im Herbst 1910 zog sich die Patientin eine Erkältung zu, von der ein geringer Husten zurückblieb. Auswurf war nicht vorhanden; eines Tages nur hustete sie etwas Blut aus. Herr Geheimrat Kraus, der sie untersuchte, stellte eine Bronchitis fest und schickte sie nach Rapallo. Sie nahm dort stark zu und kam erholt zurück. Im Mai 1911 wurde bei einer Durchleuchtung die Lunge für tadellos erklärt. Vor 6 Wochen bekam sie leichtes Fieber (37,5°) und Schmerzen in der rechten Seite; bald stieg die Temperatur bis auf 39,9°. Es wurde eine Pleuropneumonie festgestellt. Als die akuten Erscheinungen schwanden, blieb das Fieber bestehen und

blieb ein reichlicher Auswurf, in dem aber nichts Wesentliches gefunden wurde. Als das Krankheitsbild sich nicht änderte, wurde die Patientin am 23. 9. 11 der Charité überwiesen.

Der Status ergab eine mittelgroße, gutgenährte Frau, deren Haut und sichtbaren Schleimhäute etwas blaß aussahen. Die Augen waren haloniert. Oedeme bestanden nicht. Die rechte Seite des gutgewölbten Thorax schien gegen die linke etwas eingesunken. Perkussorisch war an der Lunge r. h. u. ein Dämpfung nachzuweisen, die hinaufreichte bis zwei Querfinger oberhalb des Skapulawinkels und seitwärts etwas abfiel. Neben der Wirbelsäule links Andeutung von Grocco-Rauchfußschem Dreieck. Ueber der Dämpfung vermehrter Stimmfremitus, unscharfes Atmen, mittelblasige Rasselgeräusche. Die Krönigschen Felder ergaben keine Besonderheit. Die Kranke warf mäßige Mengen eines eitrig-schleimigen Sputums aus. Die Herzdämpfung war nicht verbreitert, der erste Ton unrein, sonst kein Geräusch und keine Akzentuation des 2. Pulmonaltones. Puls etwas frequent, regelmäßig, gut gespannt, Arterien weich. Die Untersuchung der Bauchorgane und des Harnes ergab nichts Krankhaftes. Eine am Tage der Aufnahme vorgenommene Probepunktion ergab nichts.

25. 9. Im Krankheitszustand ist keine wesentliche Aenderung eingetreten. Das Röntgenbild zeigt einen Schatten, der die ganze untere rechte Lungenpartie einnimmt.

28. 9. Der Husten hat zugenommen. Es tritt ein reichlicher Auswurf auf, in dem sich jedoch keine elastischen Fasern nachweisen lassen. Genaue Untersuchungen auf Tuberkelbazillen, auch mit Antiformin, ergaben ein negatives Resultat.

2. 10. Das Fieber hat nachgelassen und es macht sich im Laufe der nächsten Tage eine bedeutende Besserung des Allgemeinbefindens geltend. Da am

6. 10. eine deutliche Verkleinerung der Dämpfung bemerkbar war, konnte bereits am
10. 10. die Patientin als geheilt entlassen werden.

Der Fall bietet in seiner Entstehung nach einer Pneumonie, mit seiner verspäteten Resolution, dem Bestehenbleiben des Fiebers — das, wie aus der Temperaturkurve hervorgeht, ein remittierendes war — seiner prompten Besserung nach einem besonders reichlichen Auswurf geradezu ein Schulbeispiel für den Verlauf eines unkomplizierten, wohl relativ kleinen Lungenabszesses. Daß der Abszeß nur klein war, dafür spricht außer der glatten Heilung auch das völlige Fehlen der elastischen Fasern, deren Menge sich natürlich in erster Linie stets nach dem Umfange der im Lungengewebe angerichteten Zerstörung richten muß. Das Fehlen der elastischen Fasern konnte aber bei dem sonstigen, typischen Verlauf der Krankheit nicht das Stellen der Diagnose auf Lungenabszeß verhindern.

2. Fall.

St. S., Gerüstbauer, 39 Jahre alt, stammt aus einer gesunden Familie. Bis zu einem im Juni 1902 ihm zugestoßenen Unfall will er stets gesund gewesen sein. Damals ist er 3 Stockwerke hinabgestürzt und hat sich einen Schädel-, Rippen-, Becken- und mehrere Armbrüche zugezogen. Im Anschluß hieran soll sich, während die Brüche langsam heilten, allmählich Husten und Auswurf eingestellt haben. Im Jahre 1903 trat dann eine Hämoptoe ein, und er wurde auf der Senatorschen Abteilung der Charité behandelt. Im Frühjahr 1904 wurde er entlassen. Seitdem ist er seitens der Lungen ziemlich beschwerdefrei geblieben. Am 16. November 1909 stellten sich plötzlich Krämpfe ein, die sich in der Nacht zum 17. November wiederholten. Er wurde in die Nervenklinik der Charité bewußtlos ein-

geliefert und hier bis zum 16. Dezember auf traumatische Epilepsie behandelt. Schon während dieser Zeit, am 25. November, trat nachts ein starker Hustenanfall auf. Diesem folgte am 1. Dezember ein Anstieg der Temperatur auf 39,2°, Puls 104. Ueber dem rechten Ober- und dem Mittellappen wurden Dämpfung und Bronchialatmen festgestellt. Es bestand starker Hustenreiz. Die Krankheit wurde für eine krupöse Pneumonie erklärt. Im Anschluß an ein Zurückgehen der Krankheitssymptome stellten sich in den letzten Tagen seines Aufenthaltes in der Nervenklinik wieder Hustenanfälle und Brustschmerzen ein, und der Patient wurde am 17. Dezember nach der inneren medizinischen Klinik verlegt.

Die augenblicklichen Beschwerden sind Husten und Auswurf, Brustschmerzen, allgemeine Mattigkeit und Gewichtsabnahme.

Status praesens: Der Patient ist ein mittelgroßer, schlecht genährter Mann von grazilem Knochenbau und geringer Muskulatur. Fettpolster ist kaum vorhanden. Auf der rechten Stirnseite befindet sich eine senkrechte Narbe, die verschieblich ist, aber angeblich bis zum Hinterhaupt Schmerzen auslöst. Thorax ziemlich schmal, Atmung nicht beschleunigt. Perkussorisch ist r. h. o. bis etwas unterhalb der Spina scapulae, l. h. o. bis zur Spina, vorn oben beiderseits in den Fossae Supra- und infraclaviculares Schallabschwächung nachweisbar. Das Atemgeräusch ist hier verschärft und klingt r. h. o im Exspirium bronchial; hier sind auch vereinzelte Rasselgeräusche zu hören. Ueber dem rechten Unterlappen, besonders seinem oberen Teil, besteht ebenfalls leichte Schallabschwächung. Das Atemgeräusch ist hier im Exspirium gering verschärft und von vereinzelten bronchitischen Geräuschen begleitet. Der Kranke wirft ein mäßig reichliches, citrig schleimiges Sputum von zeitweise stark fötidem Geruch aus.

Herz: Grenzen normal, Töne rein. Die Herztätigkeit

ist etwas beschleunigt und leicht erregbar. Puls regelmäßig, leicht beschleunigt, mäßig gefüllt.

Bauchorgane o. B. Urin enthält keine pathologischen Bestandteile.

Nervensystem: Bewußtsein dauernd völlig klar, keine Störungen der Intelligenz sowie des Erinnerungsvermögens. Linke Pupille reagiert prompt auf Licht und Konvergenz. Rechte Pupille dagegen verhält sich auffallend träge. Patellarreflexe beiderseits gesteigert. Die übrigen Reflexe normal. Keine Störungen der Motilität.

22. 12. Eine Röntgendurchleuchtung ergibt einen bandförmigen Schatten rechts in der Höhe der 3. bis 4. Rippe. Die Spitzen sind beiderseits frei. Mehrfache Untersuchungen des Sputums auf Tuberkelbazillen sind negativ ausgefallen.

24. 12. Patient klagt über Schlaflosigkeit. Im Auswurf wurden elastische Fasern nachgewiesen.

27. 12. Röntgenbefund: Der rechterseits gelegene Schatten besteht noch; sehr deutliche Hiluszeichnung. Gegen Abend tritt eine Temperatursteigerung bis 39,1° auf. Lungenbefund unverändert.

28. 12. Temperatur ist auf 38° gefallen, steigt aber am Abend wieder auf 38,5°. In dem fötide riechenden Auswurf befinden sich zahlreiche elastische Fasern.

3. 1. 1910. Patient warf heute im Auswurf hellrotes Blut aus. Calmette negativ.

4. 1. Der Auswurf ist nicht mehr blutig, aber recht reichlich und von fadem, nicht mehr fötidem Geruch. Röntgenbefund unverändert.

7. 1. Eine Lumbalpunktion ergab den Liquordruck als nicht gesteigert. Im Centrifugat rote Blutkörperchen, Wa. R. positiv. Fieber besteht seit dem 6. 1. nicht mehr.

8. 1. Die Zahl der Leukozyten im Blut wird auf 12 800 festgestellt.

10. 1. Der Auswurf nimmt allmählich an Masse ab, enthält aber noch zahlreiche elastische Fasern. Fötider Geruch besteht nicht.

12. 1. Der heutige Röntgenbefund noch derselbe wie am 27. 12. 09.

15. 1. Der Befund bietet keine wesentliche Aenderung. Da Patient sich aber wohler fühlt, wird er auf seinen Wunsch als gebessert entlassen.

Die Fieberkurve des Patienten hatte sich vom 17. 12. 1909 bis zum 27. 12. früh mit geringen Schwankungen zwischen 37 und 38° gehalten, war dann bis zum 27. 12. abends auf 39,1 gestiegen, in den nächsten Tagen langsam auf 37° gefallen und hatte dann nur noch am 4. 1. 1910 eine Erhebung auf über 38° aufgewiesen. Die Kurve zeigt einen remittierenden Charakter.

Auch diese Krankengeschichte zeigt einen Lungenabszeß, der in seiner Genese und in seinem Verlaufe als durchaus typisch bezeichnet werden muß. Gleich dem 1. Falle ging er aus einer Pneumonie hervor. Nach dem Ergebnis der Perkussion und Auskultation darf man wohl annehmen, daß die pneumonische Affektion nicht nur den rechten Ober- und den Mittellappen ergriffen hatte, sondern daß auch linker Ober- und rechter Unterlappen nicht ganz unberührt geblieben waren. Der Abszeß aber hatte sich in dem offenbar stärkst affizierten Lungenteile, dem rechten Oberlappen, entwickelt. Als komplizierender Faktor machte sich hier die Neigung zur fauligen Zersetzung des Abszeßinhaltes geltend. Ein verstärkter Gewebszerfall war die Folge, was an der Menge der elastischen Fasern im Auswurf zu erkennen war. Dieser Gewebszerfall führte auch die Arrosion einer Arteriole herbei, worauf das Erscheinen des hellroten Blutes im Auswurf zurückzuführen ist. Rechtzeitig trat aber eine Reinigung der Abszeßhöhle ein, die gangränösen Massen wurden in dem reichlichen Auswurf entfernt, worauf prompt Fieber und Krankheitsgefühl schwanden. Daß der

physikalische Lungenbefund bei der Entlassung des Patienten die eingetretene Besserung noch nicht erkennen ließ, darf nicht wunder nehmen. Der Abfall des Fiebers pflegt der Besserung des Lungenbefundes um einige Zeit voranzugehen.

3. Fall.

M. K., Händler, 30 Jahre alt, steht unter Polizeiaufsicht. Um sich der Anstaltsbehandlung in Buch zu entziehen, hat er im Oktober 1911 zwei Nägel und vier Drahtstücke verschluckt. Seit Mitte November hatte er Schmerzen in der Magengegend. Mitte Januar trat Erbrechen hinzu. Er wurde deshalb am 2. Februar in der chirurgischen Klinik der Charité operiert, und es wurden dabei drei Drahtstücke und ein Nagel aus dem Dünndarm entfernt, ferner ein Drahtstück, das nach Perforation des Magens zwischen Magen und Leber lag, endlich ein Nagel aus dem Duodenum. Seit dem 19. Februar entleert der Patient ein stinkendes, eitriges Sputum.

Status: Der Patient hat Mittelgröße, einen grazilen Knochenbau und eine minimale, hypotonische Muskulatur. Sein Ernährungszustand ist schlecht. Die Haut ist sehr blaß, mit einem leichten Stich ins Ikterische. Starke Abschuppung der Epidermis, einige Kratzeffekte. In der Linea alba des Oberbauches p. p. geheilte Narbe einer Laparotomie.

Respiration frequent (30—35), kleine Exkursionen, Brustkorb dabei ziemlich starr.

Lungenbefund: Grenzen normal, Verschieblichkeit gering. Perkussorisch ist l. h. in der Höhe des 6. Dornfortsatzes eine relative Dämpfung von Handtellergröße feststellbar. Rechts hinten von der Spina scapulae an nach unten zu eine schon fast als absolut zu bezeichnende Dämpfung. Ihr entsprechend ist rechts vorn die ganze

untere Lungenpartie gedämpft. Ueber der ganzen Lunge abgeschwächtes Atmen. Ueber der Dämpfung rechts leises In-, fast unhörbares Exspirium, ersteres von schlürfendem Charakter. Es besteht sehr starker Husten, reichlich eitriger, stark fötide riechender Auswurf, der viel Streptokokken enthält.

Zirkulation: Spitzenstoß im 4. J. R., kaum hörbar. Herzdämpfung: oben unterer Rand der 3. Rippe.

l. ein Querfinger außerhalb der Mamillarlinie,

r. linker Sternalrand.

Herztöne sind rein, leise: die zweiten Töne klappend. Puls ist klein, frequent. Periphere Arterien leicht geschlängelt und rigide.

Digestionstraktus bietet keine Besonderheit.

Nervensystem ebenfalls o. B.

Verlauf: Patient wurde am 6. März 1912 nach der inneren, medizinischen Klinik der Charité überwiesen. Eine Röntgendurchleuchtung ergab folgendes:

Cor: Geringe Verbreitung nach links.

Pulmones: Mitten im rechten Lungenfeld, vom Zentrum ausgehend, ein rundlicher, gut faustgroßer, nach der Peripherie durchsichtiger werdender Tumorschatten. Beiderseits starke Hiluszeichnung, die sich besonders auch nach links unten bis zum Zwerchfell erstreckt. Linke Zwerchfellkuppe wenig beweglich, rechts ganz starr.

Röntgenplatte ergibt dieselben Befunde.

9. 3. Nochmalige Röntgendurchleuchtung ergibt unveränderten Befund. Beide Male nach dem Aufsetzen zur Röntgenuntersuchung hustet Patient eine große Menge eitriger Massen aus, die sehr stark fötiden Geruch haben.

Eine Lungenuntersuchung ergab folgenden Befund:

R. Thoraxseite bei der Atmung fast unbeweglich.

Perkussion:

Vordere, untere Lungengrenze liegt am oberen Rand

der 6. Rippe. Vorn r. von der 2. Rippe an abwärts tympanitische Dämpfung, nach l. in die Herzdämpfung übergehend, nach r. bis zur vorderen Axillarlinie reichend, nach unten sich dicht oberhalb der Leberdämpfung wieder etwas aufhellend. (Projektion des Abszeßherdes!)

Hinten r. unten handbreite, absolute Dämpfung, seit- und vorwärts abfallend und etwa in der hinteren Axillarlinie den unteren Lungenrand erreichend.

Auskultation:

Rechts im allgemeinen leises Atemgeräusch. R. vorn über der Dämpfung abgeschwächtes Atemgeräusch mit fernklingendem, rauhen Exspirium. R. hinten über der Dämpfung ist das Atemgeräusch vollkommen aufgehoben. Nach oben zu in der Höhe der Skapula feuchte Rasselgeräusche bei leisem Atemgeräusch.

12. 3. Das Fieber hat in den letzten Tagen nachgelassen, heute ist der Patient fieberfrei. Auch die Menge des Auswurfs hat etwas nachgelassen. Der fötide Geruch besteht noch fort.

18. 3. Patient ist seit dem 12. 3. noch immer fieberfrei, Puls kräftig; Pat. fühlt sich erheblich wohler, hustet aber von Zeit zu Zeit noch immer reichliche, eitrige, fötide Massen aus, im ganzen weniger als anfangs.

22. 3. Lungenbefund: R. Toraxseite bleibt im ganzen noch bei der Atmung zurück.

Perkussion:

Vorn rechts in der Höhe der 3. bis 4. Rippe kleinhandtellergroße tympanitische Dämpfung. R. h. besteht noch eine 3 Querfinger breite Dämpfung.

Auskultation:

Vorn über der Dämpfung leises Atmen ohne Nebengeräusche. Hinten über der Dämpfung unten ganz schwaches Atemgeräusch und abgeschwächter Stimmfremitus.

Nach oben zu in Höhe der Skapula Stimmfremitus verstärkt gegenüber links, und ab und zu Ronchi.

Röntgendurchleuchtung ergibt, daß der Abszeßherd etwa um die Hälfte kleiner geworden ist.

R. Zwerchfellkuppe noch unbeweglich.

26. 3. Der Auswurf ist recht gering geworden. Dafür bestehen seit 2 Tagen wieder abendliche Temperaturen bis 37,9°. Patient wird angehalten, sich öfters aufzusetzen und seine Lage zu ändern, damit er wieder stärker aushusten muß. Im ungefärbten mikroskopischen Sputumpräparat findet sich eine große Menge schwarz pigmentierter Alveolarepithelien, manchmal in größeren Lagen aneinandergereiht.

30. 3. Lungenbefund: R. hinten in Höhe des 3. bis 6. Brustwirbeldorns eine Zone tympanitischer Dämpfung, die sich nach dem Schulterblatt zu erstreckt. Darüber verstärkter Stimmfremitus, Atemgeräusch abgeschwächt mit entfernt klingenden feuchten Rasselgeräuschen. R. hinten unten Dämpfung aufgehellt, Stimmfremitus noch abgeschwächt, noch dieselben feuchten Rasselgeräusche. R. vorn in der Höhe der 2. bis 3. Rippe tympanitische Dämpfung nicht mehr so ausgesprochen. Unten vorn noch eine 2 Querfinger breite Dämpfung, abgeschwächtes Atemgeräusch, weiches Reiben beim Tiefatemholen.

1. 4. Röntgendurchleuchtung ergibt: Im allgemeinen unveränderter Befund, Abszeßschatten gleich groß, vielleicht etwas durchsichtiger. R. Zwerchfellkuppe kaum, l. leidlich gut beweglich.

3. 4. Ord. Inhalation mit Emser Salz.

6. 4. Seit 2 Tagen fast gar kein Auswurf mehr. Seit einigen Tagen kein Fieber mehr. Patient fühlt sich wohl und steht auf.

10. 4. Ord. Inhalation mit Terpentinöl.

Auswurf sistiert seit dem 3. 4. fast ganz, dabei fühlt

sich Patient fast vollkommen wohl und zeigt keine Erscheinung einer Retention des Sputums.

13. 4. Patient verläßt das Krankenhaus.

Der vorstehende Fall zeigt die Entstehung eines Abszesses infolge bezw. nach einer Operation. Nicht als ob bei der Operation Fäulniskeime in die Wunde unvorsichtigerweise verschleppt worden wären, sondern der Boden der Operation darf hier mit Bestimmtheit als von vornherein nicht steril betrachtet werden, zumal eines der verschluckten Drahtstücke die Magenwand bereits perforiert hatte. In einer der umliegenden Venen hat sich infolgedessen ein septischer Thrombus gebildet, von dem ein mit Keimen beladenes Stück in die Lunge gespült wurde, und zwar aller Wahrscheinlichkeit nach in die obersten Regionen des Mittellappens. Von hier aus entstand der Abszeß, der zunächst den Schall der ganzen abhängigen Partien der rechten Lunge etwa von der 3. Rippe abwärts dämpfte. Durch das zweimalige Aushusten großer Eitermassen nach den beiden ersten Röntgenuntersuchungen wird die Abszeßhöhle entlastet; hiermit beginnt die Heilung, die nur durch die vom 23. bis 26. März währende Eiterretention etwas verzögert wird. Deutlich läßt sich nach den Angaben der einzelnen Lungenuntersuchungen das Zurückgehen der Dämpfung verfolgen. Deutlich läßt sich zugleich nach diesen Angaben das Entstehen und Zurückgehen eines begleitenden pleuritischen Exsudates nachweisen, das zunächst in den hinteren unteren Partien der rechten Lunge Dämpfung hervorruft. Seine Abhängigkeit vom Abszeß geht aus der speziellen Resorption hervor, sobald die Entlastung der Abszeßhöhle den pleuritischen Reizungszustand gemildert hatte. Die schmale Dämpfungszone, die am 30. 3. zugleich mit dem leisen Reibegeräusch vorn unten festgestellt wurde, hat vielleicht vorher schon bestanden; deutlich in Erscheinung aber trat sie erst und wurde nachgewiesen, als die umliegenden Lungenpartien den normalen Schall wiedergewonnen hatten.

Auch in diesem Falle sind keine elastischen Fasern im Sputum nachgewiesen worden, doch kann man das wohl den stark hervortretenden gangränösen Zersetzungen zuschreiben. Dieser Mangel darf aber bei dem vollkommen beweisenden Verlauf der Krankheit als Ganzem nicht gegen die gestellte Diagnose: „Lungenabszeß" ins Feld geführt werden.

Die beigegebene Fieberkurve zeigt an einigen Stellen wohl schon leise Anklänge an die septischen Krankheitsprozessen so häufig eigenen Intermissionen.

4. Fall.

M. R., Stepperin von Beruf, 20 Jahre alt, ist hereditär nicht belastet. Als Kind hat sie Masern und Scharlach gehabt, war aber sonst bis vor 2 Jahren stets gesund. Damals, im Jahre 1905, geriet der Patientin ein spitzes Knochenstück in die Luftwege. Sie bekam sogleich schwerste Atemnot, heftigsten Husten und glaubte ersticken zu müssen. Sie eilte nach einer Unfallstation und wurde von dort zu Prof. Heymann geschickt. Es gelang trotz Anwendung von Instrumenten nicht, das Knochenstück zu entfernen. Pat. hatte das bestimmte Gefühl, daß das Stück etwa in Höhe der Brustwarze etwas rechts außen saß. Sie hatte in den nun folgenden Wochen einen zähen, mit etwas Blut vermengten Auswurf. 4 Wochen nach dem Unfall bekam Pat. einen Schüttelfrost, hatte wiederholt Bluthusten — es waren immer nur geringe Mengen, 1 Teelöffel voll und weniger —, bekam außerdem heftige Stiche in der r. Seite. Die Krankheit wurde im Krankenhause Friedrichshain, wo die Patientin nun 3 Wochen lag, für Lungenentzündung erklärt. Als wenig gebessert wurde sie entlassen. Seit dieser Zeit leidet die Pat. abends wiederholt an Fieber; dazwischen sind wieder Zeiten — Wochen und Monate —, während deren

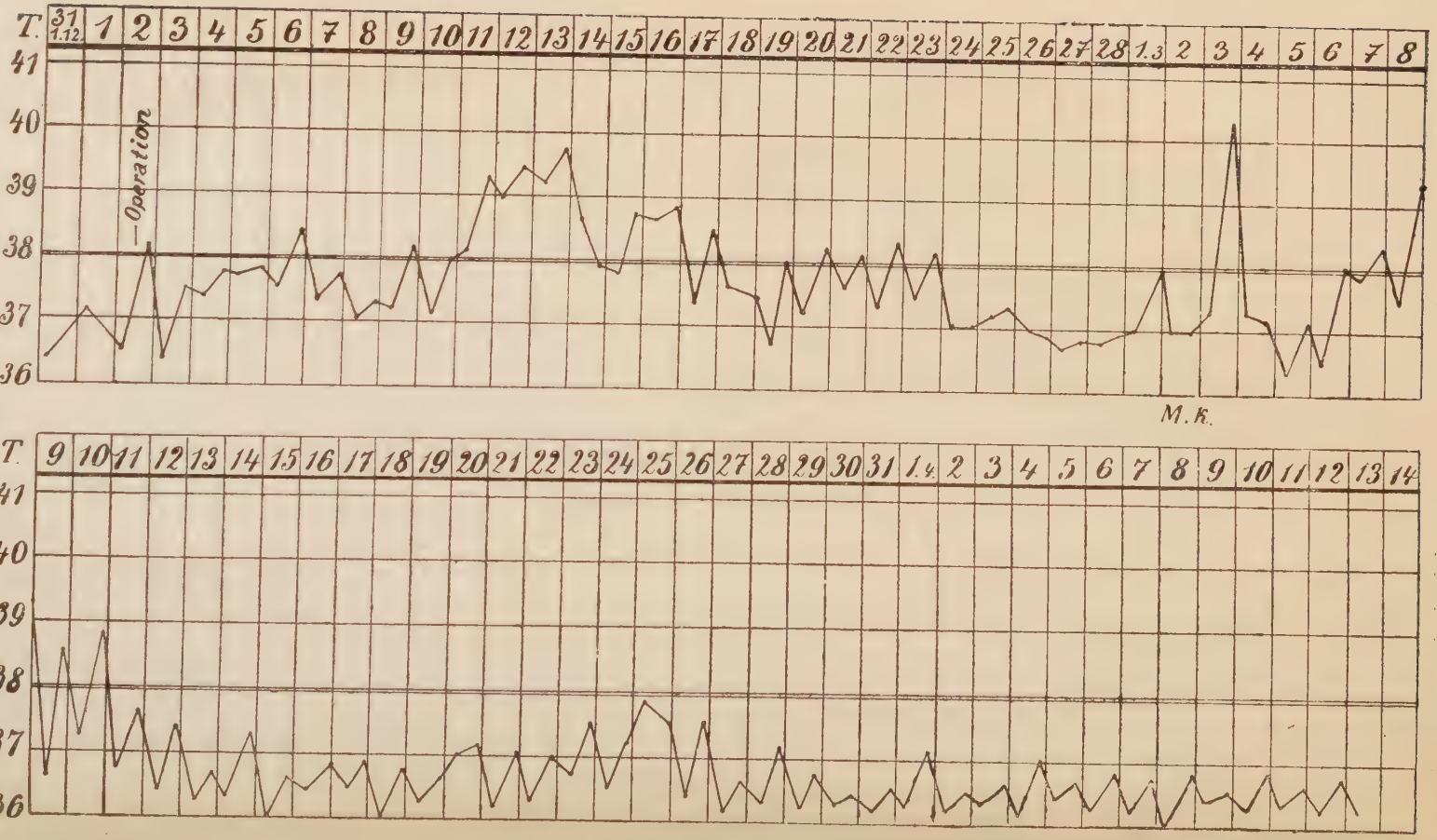
T.
31 1.12. 1 2 3 4 5 6 7 8 9 10 11 12 13 14 15 16 17 18 19 20 21 22 23 24 25 26 27 28 1.3 2 3 4 5 6 7 8
41
40
39
38
37
36
—Operation
M.K.
T.
9 10 11 12 13 14 15 16 17 18 19 20 21 22 23 24 25 26 27 28 29 30 31 1.4 2 3 4 5 6 7 8 9 10 11 12 13 14
41
40
39
38
37
36

sie sich ganz von Fieber frei fühlt. Ständig leidet Pat., besonders morgens, an Husten und Auswurf. Dieser sieht immer gelb, ganz wie Eiter, aus, kommt nicht in einzelnen Ballen. Ab und zu ist etwas Blut dabei. Im vergangenen Jahre kam es wiederholt vor, daß morgens, wenn Pat. hustete, der ganze Mund voll Auswurf war. In letzter Zeit war das Sputum nicht besonders reichlich. Beim Atmen und Husten empfindet Pat. stechende Schmerzen in der r. Seite. Im Februar 1906 war Pat. angeblich 3 Wochen an Influenza krank; sie hatte besonders hohes Fieber und ziehende Gliederschmerzen. Auf Veranlassung der „Fürsorge" war sie im Winter 06 ein Vierteljahr in der Lungenheilstätte Malchow, ohne daß eine Besserung des Zustandes eintrat. Pat. hat wiederholt sehr an Nachtschweißen gelitten. Gerade in letzter Zeit haben die Schmerzen bei der Kranken wieder zugenommen, so daß sie nur einige Stunden täglich arbeiten konnte und von ihrer Familie unterstützt werden mußte. Sie meint seit dem 23. 11. 07 wieder zu fiebern. Da sie in den letzten Wochen auch abmagerte, suchte sie die Poliklinik der Charité auf und wurde von dort aufgenommen. Es ist ihr nicht aufgefallen, daß der Auswurf jemals schlecht gerochen hätte.

Menstruation besteht seit dem 15. Lebensjahre, ist jedoch öfters unregelmäßig.

Status praesens: Patientin hat Mittelgröße, grazilen Körperbau und befindet sich in etwas reduziertem Ernährungszustande. Muskulatur und Fettpolster sind gering entwickelt. Gesichtsfarbe leicht gerötet, Lippen und Konjunktiven rot.

Respiration:

Thorax: Unterer Rippenbogen bewegt sich rechts weniger als links. Der Thorax erscheint rechts abgeflacht. Die Thoraxmasse sind:

R. unter der Mamma gemessen	38,5
L. „ „ „ „	38,5

R. in Höhe der Achselhöhle gemessen 40,0
L. „ „ „ „ „ 41,5
Respirationsfrequenz 29.
Lungengrenzen: V. u.: oberer Rand der 7. Rippe.
h. o.: Vertebra prominens.
h. u.: Dornfortsätze des 10. Brustwirbels.

Perkussion:

Beim Beklopfen von oben nach unten trifft man in der mittleren Axillarlinie rechts am unteren Rande der vierten Rippe auf eine Dämpfung. Ihre Grenze fällt nach der Mamillarlinie zu ab bis zum oberen Rande der 5. Rippe. Im Bereiche dieser Dämpfung findet sich von der Mamillarlinie bis zur Parasternallinie in Höhe des 5., namentlich des 4. Interkostalraumes lauter tympanitischer Schall. Hinten rechts vom 8. Brustwirbel abwärts Dämpfung. Links. o. B.

Auskultation:

Ueber den gedämpften Partien hört man abgeschwächtes, fast bronchiales Atmen, ferner von der vorderen Axillarlinie bis zur Parasternallinie im 4. Interkostalraum lautes amphorisches Atmen mit stark klingendem Rasselgeräusch. Auch der Husten hat deutlichen, metallischen Beiklang. Stäbchen-Plessimeter-Perkussion ohne Ergebnis. Es besteht kein deutlicher Wintrichscher Schallwechsel; auch im Sitzen und Liegen kein merklicher Schallunterschied. Ueber der r. Lunge hinten vom 8. Brustwirbel an abwärts deutlich bronchiales Atmen.

Zirkulation:

Herzgrenzen: oberer Rand der 4. Rippe u. r. Sternalrand. Spitzenstoß im 5. J. R., 1 Querfinger einwärts von der Mamillarlinie.

Töne: 1. Ton an der Spitze etwas dumpf, 2. Pulmonalton leicht akzentuiert.

Arterien nicht rigide.

Puls 96, gleichmäßig, regelmäßig, von mittlerer Füllung und Spannung.

Digestionstraktus: o. B.

Harn schwach sauer, ohne pathologische Bestandteile.

Nervensystem: o. B.

27. 11. 07. In 3 Präparaten keine Tuberkelbazillen, Calmette —.

28. 11. In 2 Präparaten keine Tuberkelbazillen. Das Sputum sedimentiert in 2 Schichten, einer eitrigen, darüber einer serösen. Dem Eiter ist Blut beigemengt. Das Sputum riecht fade, süßlich. Mikroskopisch sieht man außer reinem Eiter reichlich Bakterien, einige kleine Kristalle, keine Fettsäurenadeln, keine elastischen Fasern.

29. 11. Klinische Vorstellung als Lungenabszeß, bei dem Encheirese indiziert sei.

30. 11. Im Urin kein Albumen. Herr Prof. Hildebrandt hält Operation für ratsam.

2. 12. Ueber der ganzen linken Lunge reichliche grobe bronchitische Rasselgeräusche. R. v. die Kavernenerscheinungen deutlicher als je. Die Remissionen des Fiebers haben aufgehört, es besteht seit über 2 Tagen eine Kontinua bis 39,0°. Allgemeinbefinden schlechter.

Die Kranke sieht schlecht aus und klagt über Mattigkeit, so daß sie nicht gehen könne, sowie über Appetitlosigkeit.

Man fühlt über der Caverne ein schnarchendes Fremissement. Bei der Röntgenaufnahme sieht man an einem Tage das r. Lungenfeld unten ganz verdunkelt, an einem anderen Tage nach reichlichem Aushusten eine aufgehellte Partie, die bogenförmig dunkel konturiert ist. Die Höhle liegt nahe der vorderen Brustwand.

Es wird eine Bronchoskopie vorgenommen. Die Einführung gelingt bis zur Bifurkation. Ein Knochensplitter wird nicht gesehen.

Es war bisher nicht gelungen, die Kranke zum Entschluß zu einer Operation zu bewegen; sie wollte sich vielmehr erst erholen. Erst die rapide Verschlechterung während der letzten Tage hat sie veranlaßt, in die Verlegung nach der chirurgischen Klinik einzuwilligen.

Die Pulsfrequenz ist gestiegen, Herz schwach; es wird an komplizierende bronchopneumonische Prozesse gedacht.

Verlegung nach der chirurgischen Klinik.

Hier wurde am folgenden Tage die Operation vorgenommen. Es wurde rechterseits die 3. und 4. Rippe in einer Ausdehnung von 8 cm reseziert. Hierbei riß die Pleura ein, und es entstand ein lokaler Pneumothorax von geringer Ausdehnung. Während der nun folgenden Probepunktionen entleerte sich plötzlich Blut aus dem Munde, die Patientin wurde blau und die Atmung sistierte. Es wurde tracheotomiert und mittels Kornzange wurden aus der Luftröhre Blutgerinnsel entfernt, die sich als Ausgüsse der Bronchien erwiesen. Daraufhin setzte ruhige Atmung ein. Beim Einschneiden in die Lunge gelangte man in eine mit gelbgrünem Eiter gefüllte Höhle, in die ein Drainrohr eingelegt wurde. Nach Beendigung der Operation fühlte sich Pat. während des Nachmittags und Abends wohl und hustete gut aus. Dabei war die Atmung frei, der Puls regelmäßig und kräftig. Gegen Morgen aber trat eine auch durch Digalen, Kampfer und Kochsalzinfusionen nicht mehr aufzuhaltende Herzschwäche ein, die den Exitus herbeiführte. Sektion fand nicht statt.

Die Angaben der Patientin, wonach es sich bei jenem Unfalle im Jahre 1905 um ein spitzes Knochenstück gehandelt habe, geben zu Zweifel keine Veranlassung. Es darf dabei nicht wunder nehmen, daß es weder gelang, mit Instrumenten den Fremdkörper zu entfernen, noch ihn in

späterer Zeit bronchoskopisch festzustellen. Das wäre nur möglich gewesen, wenn der Knochenteil in der Trachea selbst oder dicht hinter der Bifurkation sich festgesetzt hätte. Das war aber offenbar nicht der Fall, sondern das Knochenstück scheint vom Luftstrom bis in die engeren Bronchien mitgerissen worden zu sein. Dagegen ist wohl recht zweifelhaft, ob die Krankheit, die 4 Wochen nach dem Unfall mit einem Schüttelfrost begann, wirklich eine Pneumonie gewesen ist; es wird sich wohl um eine erste Exazerbation des sich in diesem Falle außerordentlich langsam entwickelnden Lungenabszesses gehandelt haben. Gegen diese Annahme sprechen weder Schüttelfrost noch Seitenstiche, dafür aber sprechen die geringe Besserung und der ganze weitere Verlauf der Krankheit. Die Seitenstiche sind bei dieser Annahme auf das Konto einer durch den Abszeß hervorgerufenen pleuritischen Reizung zu setzen, bei dem später festgestellten Sitz des Abszesses nahe der vorderen Brustwand nichts Absonderliches. Dieser ersten Exazerbation des Prozesses folgten im Laufe der nächsten beiden Jahre, wie aus der Anamnese hervorgeht, noch manche andere. Man hielt die Kranke für tuberkulös, wie aus ihrer ein Vierteljahr dauernden Anwesenheit in der Lungenheilstätte Malchow geschlossen werden darf. Und in der Tat hat dieser Krankheitsprozeß lange Zeit viel Aehnlichkeit mit Tuberkulose gehabt: die Nachtschweiße, an denen Pat. sehr litt, der ständige Husten, der bisweilen leicht blutige Auswurf, das ganze, jeder Behandlung trotzende langsame Fortschreiten des Prozesses, das alles läßt sicher zunächst an Tuberkulose denken. Dagegen spricht allerdings schon in dieser Zeit der Auswurf, der „immer gelb, ganz wie Eiter, aussieht, und nicht in einzelnen Ballen kommt“. Dagegen sprechen ferner die maulvollen Expektorationen, die die Kranke erwähnt. Auch in der Charité hat man, wie die zahlreichen Untersuchungen des Sputums beweisen, zunächst auf Tuberkulose Verdacht gehabt. Das ist bezeichnend für

die große Schwierigkeit, die durch die gerade zwischen Lungenabszeß und Tuberkulose oft hervortretende Aehnlichkeit dem Stellen einer Diagnose bereitet wird. Diese Schwierigkeit wurde im vorliegenden Falle noch erhöht durch das Fehlen elastischer Fasern. Nur durch genaue, in diesem Falle vergebliche Durchsuchung des Sputums nach Tuberkelbazillen, sowie durch die ebenfalls negativ ausfallende Calmetteprobe war bei den unzweifelhaft vorhandenen Kavernenerscheinungen die Diagnose gegeben.

Eigenartig langsam ging in diesem Falle die Weiterentwicklung des Prozesses von statten. Gewiß darf aber angenommen werden, daß jenes Knochenstück, das die Ursache der ersten Krankheitssymptome im Jahre 1905 darstellte, als ständiger Reiz in der Lunge zurückblieb und als solcher fortwirkend schließlich die in der Krankengeschichte geschilderten, schweren Krankheitserscheinungen Ende des Jahres 1907 hervorrief. Dieser fortdauernde Reiz des Fremdkörpers ist bei derartigen Abszessen auch der Grund, weshalb die Prognose der Fremdkörperabszesse letzten Endes als ungünstig bezeichnet werden muß, wenn es nicht gelingt, spontan oder auf operativem Wege den Fremdkörper zu entfernen. Fälle von so langer Dauer sind schon verschiedentlich in der Literatur beschrieben worden. Am bekanntesten und in seinem Verlaufe wunderlichsten ist wohl der von Herrn Prof. Dr. Rothmund und Dr. Rudolf von Hößlin veröffentlichte Fall, bei dem der Patient im Alter von 16 Jahren infolge einer in die Bronchien geratenen Grasähre an Lungenabszeß erkrankte, nach einiger Zeit wieder völlig gesundete, ohne daß der Fremdkörper entfernt wurde, den Feldzug von 1870/71 beschwerdefrei mitmachte und erst im Alter von über 51 Jahren neuerlich an Lungenabszeß erkrankte und starb. Bei der Sektion fand man als Ursache auch dieser Abszedierung die vor 35 Jahren in die Lunge geratene Aehre.

5. Fall.

K. Sz., Arbeiter, 27 Jahre alt, stammt aus einer gesunden Familie. Bis zum 12. Lebensjahre litt er viel an Ohrenfluß, war aber sonst angeblich nie krank. Er war zunächst 2 Jahre lang in der Kruppschen Fabrik am Schmelzofen tätig; arbeitete dann 1 Jahr in einer Ziegelei. Nach den Militärjahren war er seit 1908 als Fabrikarbeiter, seit 1910 als Mühlenarbeiter tätig; in dieser letzten Stellung atmete er viel Staub ein. Im Jahre 1912 akquirierte er einen Schanker, dessen Symptome durch eine zweimalige Schmierkur zurückgingen, sowie zu gleicher Zeit Gonorrhoe.

Seit Mitte November 1912 litt Pat. an einer Anschwellung der Mandeln und befand sich deshalb 3 Wochen in ärztlicher Behandlung. Dann arbeitete er wieder bis zum 10. Januar, an dem er wegen erneuter Mandelschwellung die Arbeit niederlegen mußte. Wieder war er 3 Wochen krank; darauf trat Husten ein, der nach seinen Worten „immer tiefer kroch". Nach 4 Arbeitstagen mußte sich Pat. erneut krank schreiben lassen, weil beim Husten und bei Anstrengungen Schmerzen in der l. Seite, in der Gegend der Lungengrenze, auftraten. Der Auswurf soll sehr stark gerochen haben. Er litt ferner stark an Nachtschweißen und hatte zweimal bei heftigen Hustenanfällen erhebliche Atemnot. Die Gewichtsabnahme betrug in 3 Wochen 13 Pfund.

Am 8. Februar 1913 wird Pat. in die Charité aufgenommen. Er klagt zu dieser Zeit über Schmerzen in der l. Seite, Husten, fötide riechenden Auswurf des Morgens sowie über Nachtschweiße. Der Appetit ist wechselnd, Stuhlgang in Ordnung.

Status praesens: Patient ist mittelgroß, zeigt einen guten Ernährungszustand und kräftige Muskulatur. Die Hautfarbe ist blaß, die Sprache heiser, der Rachen infolge eines alten Rachenkatarrhs gerötet. Der Thorax ist gut

gewölbt. Die linke Seite scheint beim Atmen etwas zurückzubleiben.

Cor, Abdomen, Urin: o. B.

Im Sputum werden keine Tbc-Bazillen gefunden.

Reflexe: o. B., Pupillen reagieren.

Wa. R. +++.

Lungenbefund: h. l. u. intensive Dämpfung und abgeschwächter Stimmfremitus. Daselbst Bronchialatmen. Sonst weiter keine Besonderheiten.

10. 2. Probepunktion an der Stelle der intensiven Dämpfung. In die Spritze wird nur etwas Blut gesogen. Die Kanüle bricht ab, kann aber noch in der Haut gefaßt werden und wird ganz extrahiert.

11. 2. Tbc. —

Röntgenbild: Hochstand der l. Zwerchfellspange, über ihr bis zur 3. Rippe vorn intensive Dämpfung.

12. 2. Status id., doch hört man h. l. u. auch Rasselgeräusche. Im Sputum elastische Fasern, Lungenfetzen, Alveolarepithelien, Diplokokken. Pat. klagt über Stiche in der linken Seite.

15. 2. Die Dämpfung besteht immer noch l. h. u. vom unteren Winkel der Skapula abwärts. Stimmfremitus hier abgeschwächt. Im Sputum Pneumokokken, Lungenfetzen, Fettsäurenadeln. Tbc. —.

Probepunktion: In die Spritze wird ein Tropfen wie Eiter aussehende Flüssigkeit angesogen. Kein besonderer mikroskopischer Befund.

17. 2. Im Blutpräparat polynukleäre Leukozyten, Lymphozyten, keine kernhaltigen roten Blutkörperchen.

Intensive Dämpfung h. l. u. Pat. wirft große Menge von Sputum aus.

Röntgenbild: Mittelfeld frei. Dicht oberhalb der linken Zwerchfellspange ist Lunge vorhanden. Flüssigkeit ist nicht mehr erkennbar, während am 11. 2. im Röntgenbilde Hoch-

Röntgenbild vom 11. 2.

Röntgenbild vom 17. 2.

stand der l. Zwerchfellspange zu konstatieren war, ist dies heute nicht mehr der Fall. Tbc —.

19. 2. Tbc —, Diplokokken +. Im Ausstrich polynukleäre Leukozyten, Lymphozyten, keine elastischen Fasern.

21. 2. Tbc —. Die Dämpfung ist gestiegen; sie geht heute bis zur Mitte der Skapula. Stimmfremitus abgeschwächt. Keine Rasselgeräusche, aber an einer Stelle Bronchialatmen. Eine mit Sputum geimpfte Maus ist nach 24 Stunden eingegangen.

22. 2. Meerschweinchen, mit Sputum geimpft, lebt. Im Sputum sind keine Gewebsfetzen vorhanden. Das Resultat einer Probepunktion fällt negativ aus. Tbc —.

23. 2. Pat. klagt über Schmerzen vorn in der l. Brust. An dieser Stelle großblasige Rasselgeräusche. Verschärftes In- und Exspirium mit bronchialem Beiklang. Die Dämpfung erstreckt sich fast über die ganz linke Lunge. Auch hinten besteht Dämpfung sowie Bronchialatmen. Tbc —.

24. 2. Status id. Bei einer Probepunktion wird ein wenig seröse mit Blut untermischte Flüssigkeit in die Spritze aufgesogen. Tbc —.

25. 2. Ueber der Dämpfung l. entferntes Bronchialatmen, sehr scharfes Inspirium. Ueber r. Unterlappen hinten ganz feines Knacken. Intrakutanreaktion —, Pirquet —, Calmette —.

26. 2. Untersuchung ergibt Status idem. Nachmittags 2,55 h plötzlich ohne vorherige Anzeichen Hämoptoe und Exitus.

Sektionsbefund:

Respiration: Gangränöser Abszeß des Unterlappens der linken Lunge. Blutung aus dem Abszeß, Durchbruch in die Pleurahöhle. Jauchiger abgesackter, linksseitiger Pyopneumothorax. Kompressionsatelektase der l. Lunge. Bronchitis.

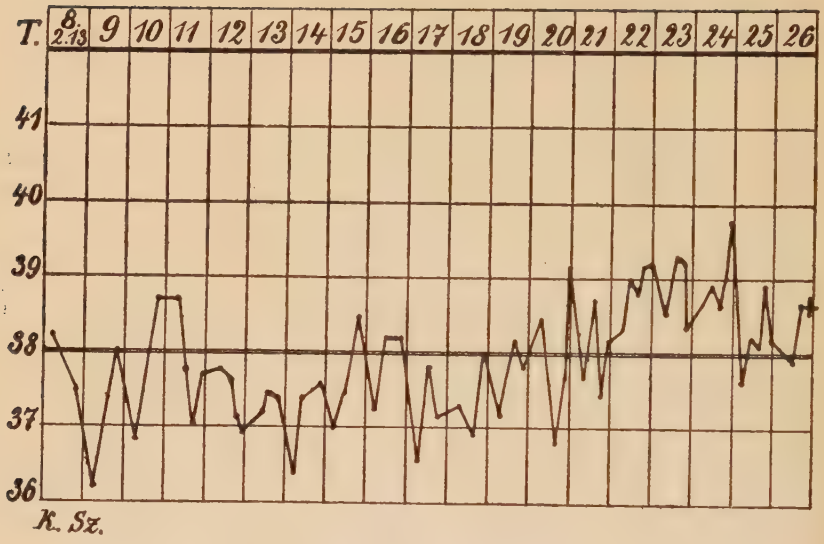

Digestion: Partielle Enteritis.
Leber: Auffallend groß.
Milz: Sept. Milztumor.
Nieren: Auffallend groß.
Drüsen: Akute Schwellung der Lymphdrüsen an der Bifurkation der Trachea, Chylusretention in den Mesenterialdrüsen.

Die Genese dieses Falles liegt weniger klar als die der vorigen. Es wird in der Anamnese nur gesprochen von einer langdauernden, mehrfach hervortretenden Mandelschwellung. Man darf hierunter wohl eine schwere Angina verstehen. Der Husten, der sich hieran anschloß, mit seinem fötiden Auswurf ist ganz offenbar das erste Zeichen des durchgebrochenen und bereits in leichter Zersetzung befindlichen Lungenabszesses. Man darf daher wohl annehmen, daß es sich wenigstens bei der zweiten Mandelanschwellung nicht bloß um eine Affektion der Tonsillen, sondern auch um eine solche des linken unteren Lungenlappens gehandelt

hat. Derartige, dem Patienten verborgen bleibende Lungenaffektionen von Pneumoniecharakter sind nichts Seltenes; trotzdem können sie, wie dieser Fall zeigt, eben infolge der Nichtbeachtung und der aus ihr resultierenden geringen Schonung dem Patienten auch einmal recht verhängnisvoll werden. Auch unser Patient hat nach der zweiten anginösen Erkrankung zu früh gearbeitet, bis Schmerzen infolge pleuritischer Reizung durch den Abszeß ihn wiederum aufs Krankenlager zwangen.

Auch in diesem Falle war man in der Klinik lange im Zweifel, ob eine Tuberkulose oder ein Abszeß vorlägen, und man dachte wohl an eine Kombination der beiden Krankheiten; denn auch nach dem Erscheinen von Parenchymfetzen und elastischen Fasern im Sputum wurde das Suchen nach Tuberkelbazillen fortgesetzt.

Eigenartig berührt bei der Größe des Abszesses das völlige Versagen sämtlicher Probepunktionen. Es gelang nur, geringe Quantitäten blutigen Serums in die Spritze zu aspirieren, und nur einmal wurde ein Tröpfchen eiterartiger Flüssigkeit angesogen, deren Untersuchung aber gänzlich ergebnislos verlief. Hätten sich im Sputum nicht Gewebsfetzen und elastische Fasern nachweisen lassen, so wäre eine Wahrscheinlichkeitsdiagnose auf Lungenabszeß nicht zu stellen gewesen. Vielmehr hätte man beim Fehlen von Tuberkelbazillen an eine atypisch[1] verlaufende Pneumonie denken müssen. Auch das Röntgenbild vom 11. 2. mit seinem soliden, mehr auf Pneumonie hinweisenden Schatten würde keine Aufklärung der Situation haben bringen können. Erst die starken Expektorationen vom 17. 2. hätten auf die richtige Fährte geleitet. Alle diese, im vorliegenden Falle vorhanden gewesenen diagnostischen Fingerzeige können aber fehlen, und so läßt sich aus dieser Betrachtung leicht ersehen, wie groß die Schwierigkeiten der Diagnostik auch gegenüber der Pneumonie bisweilen sind.

1. Siehe Temperaturkurve.

Auch hier tritt wieder als bemerkenswert das Verschwinden des Schattens auf dem Röntgenbilde vom 17. 2. nach einem besonders massenhaften Auswurf hervor.

Ob die Menge des Auswurfs allerdings in diesem Falle die einzige Veranlassung für die Aufhellung des linken Lungenfeldes war, muß als zweifelhaft gelten. Bei der Sektion fand sich die Abszeßhöhle wie die Pleurahöhle zum Teil mit Luft angefüllt. Man darf annehmen, daß dieses in der Pleurahöhle befindliche Luftquantum aus der Perforationsöffnung stammte. Denkbar wäre es aber sehr wohl, daß bereits vor dem 17. 2. gasbildende Bakterien am Werke gewesen sind und durch Gasentwicklung Lungengewebe verdrängt haben. Das teilweise Verschwinden des Abszeßschattens auf dem 2. Bilde könnte daher auch der entstandenen Gasmasse zuzuschreiben sein, die den noch vorhandenen Schatten des Lungenabszesses durch Verdrängung einer entsprechenden Quantität Lungengewebe aufgehoben und gleichsam fortgeleuchtet hätte. Diese Annahme würde auch eine Erklärung bieten für das oben erwähnte gänzliche Versagen der Probepunktionen. Sie erfolgten aller Wahrscheinlichkeit nach sämtlich in den vor dem Abszeß liegenden gaserfüllten Hohlraum hinein, und so konnte das Exsudat dem Zug des Kolbens nicht folgen.

Auffallend ist endlich der rasche letale Verlauf der Krankheit. Den Grund hierfür bildet die Vereinigung von Abszeß und Gangrän. Sie führte zu einer unaufhaltsam weiterschreitenden Gewebszerstörung, der keine Demarkation Halt gebieten konnte. So kam es schließlich neben der Arrosion eines Blutgefäßes mit Hämoptoe auch zu der Todesursache, dem Durchbruch des Abszesses in die Pleurahöhle, jauchigem Pyopneumothorax und Kollaps der linken Lunge. Der dadurch hervorgerufene plötzliche Erstickungstod des Patienten ist um so weniger verwunderlich, als bereits am Tage vorher ein feines Knacken über dem

rechten Unterlappen wahrscheinlich eine beginnende Aspirationspneumonie anzeigte.

Die hier veröffentlichten Krankengeschichten sind wahllos dem Material der 2. medizinischen Klinik der Charité entnommen. Wenn sich natürlich aus so wenigen Fällen auch keine allgemein gültigen Schlüsse ziehen lassen über das absolute gegenseitige Zahlenverhältnis der bei der Entstehung des Lungenabszesses in Betracht kommenden Ursachen, so fällt unter ihnen doch auch hier das Ueberwiegen der Pneumonie auf. Selbst wenn man den zuletzt aufgeführten Fall als nicht sicher metapneumonisch außer Rechnung läßt, so steht bei der Hälfte der bleibenden Fälle doch die vorangegangene Pneumonie fest, und es findet also eine Bestätigung der von Tuffier angegebenen oben erwähnten Verhältniszahl, wenn auch in weitaus geringerem Maßstabe, statt. Dabei hat Tuffier nur Fälle in Rechnung gezogen, die operiert wurden, während es feststeht, daß gerade die metapneumonischen Lungenabszesse eine besondere Tendenz zu spontaner Heilung zeigen. Es würde sich also wohl bei Einrechnung auch der nicht zur Operation kommenden Fälle das Verhältnis der metapneumonischen Lungenabszesse zu den übrigen von 25:24 noch weiter zu Gunsten der ersteren verschieben, so daß man mit einer Schätzung der Verhältniszahl auf 3:2 kaum zu weit gehen wird.

Im übrigen zeigen die Krankengeschichten, trotz ihres verschiedenen Beginnens und Verlaufes den oben näher gekennzeichneten, typischen, wenn auch nicht in allen Einzel-

heiten immer deutlich hervortretenden Symptomenkomplex. Er gestattet auch dem praktischen Arzte in den meisten Fällen bald eine Diagnose zu stellen, vorausgesetzt, daß an die Möglichkeit eines Lungenabszesses überhaupt gedacht wurde.

Zum Schlusse ist es mir eine angenehme Pflicht, Herrn Geheimrat Prof. Dr. Kraus für die gütige Ueberlassung des Themas wie der Krankengeschichten ergebensten Dank auszusprechen.

Literatur.

Apoland, Zeitschrift für Krankenpflege, 1895, S. 21.

—, Ueber die Lage der Kranken beim Lungenabszess. Therapeutische Monatshefte 1894. pag. 455.

Arnsperger, Die Röntgenuntersuchung der Brusteingeweide und deren Ergebnisse für Physiologie und Pathologie. Leipzig 1909.

Aufrecht, Die Lungenentzündung in Nothnagels spec. Pathologie und Therapie. Bd. XIV, pag. 425.

—, Der Lungenabszess in Nothnagels spec. Pathologie und Therapie. Bd. XIV, pag. 410 ff.

—, Ein in die Lungen durchgebrochenes Magengeschwür, B. kl. W. 1870, pag. 21.

—, Lungenentzündungen, Wien 1899, pag. 237.

Behrenroth, Der Lungenechinokokkus. Ergebnisse der inneren Medizin 1913, Bd. X.

Beutter, Ing. Dissert. Kiel 1902.

Biermer, Die Lehre vom Auswurf, 1855.

Borchert, Beiträge zur Lungenchirurgie. Arch. f. klin. Cirurgie, 63. Bd., Heft 2.

Cohn, Ein Fall von Lungenabszess. B. kl. W. 1892, Nr. 44.

Curschmann, Zur diagnost. Beurteilung d. v. Blinddarm und Wurmfortsatz ausgehenden entzündlichen Prozesse. Münch. m. W. 1901, Nr. 48, 49.

Deneke, Der künstliche Pneumothorax, seine Technik und seine Erfolge. Zeitschrift f. ärztl. Fortbildung, 1911, pag. 54.

Ebstein, Ueber Lage und Lagerung von Kranken, Ergebnisse der inneren Medizin und Kinderheilkunde. Bd. VIII, pag. 379 ff.

Estrada, Nichttuberkulöse i. d. Lungen. Rev. de med. et chir. pract. 1912, 21. u. 28. Febr.

Fischl, Zur Kasuistik des Lungenabszesses, Prager med. Woch. 1880, pag. 244, 253, 263.

—, Zur Kenntnis des Lungenabszesses, Prager med. Woch. 1886, pag. 461, 471.

Floyd, Artificial pneumothorax in the treatment of chronic infeetion of the pleura and lungs. Boston med. surg. journ. 1913, Bd. 169, Nr. 20. Referat: Kongr. Zentralblatt f. Chirurgie 1914, Bd. 4. H. 1.

Forlanini, Ein Fall von 6 Jahre bestehendem Lungenabszeß und dessen erfolgreiche Behandlung mittels künstlichem Pneumothorax. Münch. med. Woch. 1910, Nr. 3.

Fränkel, Klinische und anatomische Mitteilungen über indurative Lungenentzündung. D. m. W. 1895, Nr. 10—12.

—, Demonstration eines Falles von chronischem Lungenabszess. D. m. W., 17. Jan. 1895, 3. Vereinsbeilage.

—, Spec. Pathologie und Therapie der Lungenkrankheiten. Kap. XV, pag 535.

—, Diagnostik und allgemeine Symptomatologie der Lungenkrankheiten. 1890, pag. 18 ff.

—, Ueber putride Pleuritis, Charité-Annalen, Jahrg. IV, pag. 256 bis 71.

—, Der gegenwärtige Stand der Lungenchirurgie 1912, Nr. 6, pag. 243.

—, u. Körte, Der gegenwärtige Stand der Lungenchirurgie. B. kl. W. 1912, Nr. 7 u. 8.

Freyhan, Ueber Pneumotomie. Berlin. Klinik 1898, Heft 117.

Friedmann, Lungeneiterungen und ihre operative Behandlung. Zentralblatt für Grenzgebiete der Medizin u. Chir. 1913, Bd. 17.

Garré, Die chirurgische Behandlung der Lungenkrankheiten. Mitteil. a. d. Grenzgebieten der Med. u. Chir. Bd. IX.

Gerhardt, Die Lage der Kranken als Heilmittel. Zeitschrift für Krankenpflege 1898, pag. 88 ff.

— u. A. Fränkel, Sez. Pathol. u. Therapie der Lungenkrankheiten 1904, pag. 608.

Gerulanos, Lungenkomplikationen nach Operationen, Zeitschrift für deutsche Chirurgie 1900.

Gross, Erfahrungen über Pleura- und Lungenchirurgie. Beitr. z. kln. Chirg. Bd. XXIV, Heft 2.

Hitzig, Influenzabazillen bei Lungenabszess. M. med. W. 1895, Nr. 35.

Hohmann, Fremdkörper, Nothnagels spez. Pathol. u. Therapie.

Holzknecht, Die röntgenologische Diagnostik der Brusteingeweide, Wien 1901.

v. Hösslin, Fremdkörper in der Lunge; Tod nach 35 Jahren durch chronischen Lungenabszess. Münch. med. W. 1889, Nr. 49.

Jahn, Zur chirurgischen Behandlung chronischer Lungeneiterungen. Deutsch. Chirurgen-Kongreß 1913.
Jakobson, Zur Klinik des Lungenabszesses, Z. f. Kl. M. Bd. XI, pag. 298—33.
—, Ueber Indikationen der Lungenchirurgie 1900, Therapie der Gegenwart, Juli 1900.
de Jong, Virchow-Archiv, Jahresbericht 1889.
Izac, Un caso di ascesso polmonare veneto a guarigione mediante pneumotorace artificiale. Policlinico sez. med. 1013, XX, 10.
Kannenberg, Ueber Lungenabszess, Charité Annalen, IV. Jahrg. 1879, pag. 219.
Körte, Der gegenwärtige Stand der Lungenchirurgie. Berl. klin. Woch. 1912, Nr. 7.
Koranyi, Lungenabszess in Eulenburgs Realenzyklopädie 1897, 3. Heft, Bd. XIIII, pag. 558.
Kraus, Ueber Serodiagnostik vom klin. Standpunkt. Med. Klinik 1909, Nr. 38.
Kreibich, Zur Aetiologie und pathol. Anatomie der Lobulärpneumonie, insbes. d. Aspirationspneum. 1896.
Laënnec, Traité de l'auscultation médicale 1831.
Landerer, M. med. W. 1902, Nr. 47.
Lenhartz, Lungenechinokokkus, Handbuch der prakt. Medizin von Ebstein u. Schwalbe.
—, Abschnitt über Lungenabszess in Ebstein-Schwalbe, Handb. d. prakt. Medizin.
Lexer, Allgemeine Chirurgie, Stuttgart 1900.
v. Leyden, Ueber Lungenbrand, Volkmanns Vorträge Nr. 26, pag. 214.
—, Ueber die Ausgänge der Pneumonie, insbes. die verzögerte Resolution. B. kl. W. 1879, Nr. 21.
—, Ueber Lungenabszess, Volkmannsche Sammlung. Klin. Vorträge. 1877, Nr. 114 u. 115.
Mende, Die Behandlung von Lungenerkrankungen (speziell Tuberkulose) mit künstlichem Pneumothorax. Petersburger med. Zeitschrift 1913, Nr. 24.
Oppolzer, Vorles. über spez. Pathol. u. Therapie 1866.
Orth, Lehrbuch der spez. pathol. Anatomie, Bd. I.
Osann, Inaugural-Dissert. Kiel 1892.
Quincke, Ueber Pneumotomie. Mitteilungen a. d. Grenzgebieten der Chir. u. Med. 1896, Bd. I.
—, Zur operativen Behandlung der Lungenabszesse. B. kl. W. 1887,

—, Zur operativen Behandlung der Lungenabszesse. B. kl. W. 1887 Nr. 19, 1888 Nr. 18.
Ridlinger, Commot. Thorac., Zeitschrift f. deutsche Chirurgie. Bd. 42.
Riegener, Ueber die Indikationen zur chirurgischen Behandlung ulzeröser Lungenprozesse. D. m. W. 1902, Nr. 29.
Rosenfeld, Die Diagnostik innerer Krankheiten mittels Röntgenstrahlen, Wiesbaden 1897.
Runeberg, Ueber die operative Behandlung von Lungenkrankheiten. Deutsches Archiv für klin. Med. 1887. Bd. XLI p. 91.
Sahli, Klinische Untersuchungsmethoden, Leipzig und Wien 1909.
Sauerbruch, Fortschritte in der chirurgischen Behandlung der Lungenkrankheiten. Münch. med. Woch. 1913, pag. 1890 und 1944
Scherer, Ueber Lungenkollapstherapie mit besonderer Berücksichtigung des künstlichen Pneumothorax. Med. Klinik 1913, Nr. 14.
Schild, Ein Fall von aspiriertem Fremdkörper. Centralblatt f. klin. Med. 1893, Nr. 34.
Schwalbe, Enzyklopädie, Jahrbücher Bd. VI. Ueber Pneumotomie. Der Artikel enthält die Fälle von 1891—96 inklus.
Sello, Inaug. Diss. Berlin 1898.
Senator, Ein Fall von Lungenabszeß mit allgemeinem Hautemphysem, Virchows Archiv 1872, Bd. LIV, pag. 278.
Silbermann, Ueber septische Pneumonie der Neugeborenen und Säuglinge. Deutsches Arch. f. klin. Med. 1884, Bd. XXXIV, pag. 334.
Sonnenburg, Chirurgische Eingriffe bei Lungentumoren. Handbuch der Therapie innerer Krankheiten 1902.
—, Chirurgische Behandlung der Lungenabszesse. Penzoldt und Stinzings Handbuch der Therapie. 2. Aufl., Bd. III.
Spengler, Deutsche med. Woch. 1903, Nr. 18, 19.
Stern, Ueber traumatische Entstehung innerer Krankheiten, 1. Heft: Krankheiten des Herzens u. d. Lungen.
Stokes, Diagnose und Behandlung der Brustkrankheiten. Bremen 1838 u. Weils Deutsches Arch. f. klin. Med. 31.
Stursberg, Zur Therapie der krupösen Pneumonie mit besonderer Berücksichtigung der Statistik. Therapie der Gegenwart, November 1900, pag. 491—495.
Traube, Gesammelte Beiträge zur Pathol. u. Physiologie. Bd. II u. III.
Trousseau, Lungenabszeß. Klinik de l'Hotel Dieu, deutsch von Culmann.
Tuffier, Chirurgie du poumon, Paris 1897.
v. Ulatowsky, Beiträge zur Kasuistik operativ behand. Lungengangrän. Inaug. Diss. Kiel 1903.

Wagner, Beiträge zur Kenntnis der subakuten und chronischen Pneumonie. D. Arch. f. klin. Med. Bd. XXXIII, pag. 441 ff.
Waßmer, Ueber Spontananheilung von Lungenabszessen. Inaug. Diss. Kiel 1903.
Wellmann, Klinische Erfahrungen in der Behandlung mittels künstlichem Pneumothorax. Beitr. z. Klin. d. Tuberc. 1910, Bd. 18.
Wintrich, Krankheiten der Respirationsorgane, Virchows Handb. 1854, Bd. V.
Zenker, Beiträge zur Lehre von den Abszedierungen der fibrinösen Pleuropneumonie. D. Arch. f. klin. Med. B. L. pag. 351—362.

Lebenslauf.

Am 9. März 1888 wurde ich, Ernst Schubert, in Greiz, Reuß ä. L., geboren als Sohn des jetzt in Potsdam wohnenden Geheimen Postrats Constantin Schubert. Von 1897 bis 1908 besuchte ich das Königliche Wilhelms-Gymnasium zu Königsberg (Preußen) sowie das Stadtgymnasium zu Halle a. d. Saale; hier bestand ich Michaelis 1908 die Reifeprüfung. Nach Ablauf des ersten Militärdienstjahres studierte ich an den Universitäten zu München und Halle, wo ich im Sommer 1911 die medizinische Vorprüfung ablegte. Im Herbst 1912 bezog ich die Universität Berlin und bestand hier im Sommersemester 1914 das medizinische Staatsexamen. Am 3. August des gleichen Jahres wurde mir die Approbation als Arzt erteilt. Kurz nach Ausbruch des Krieges wurde ich als Feldunterarzt zum Landst.-Inf.-Batl. Potsdam kommandiert, dem ich noch jetzt als Assistenzarzt d. Res. angehöre.